〔臨床報告〕松本歯学 38：30～35，2012
key words：骨格性下顎前突，オトガイ形成術，下顎枝矢状分割術

大きな下顔面高を伴う骨格性下顎前突の１症例

緒方　貴美子[1]，大澤　雅樹[2]，荒井　敦[2]，山田　一尋[2]

[1]緒方耳鼻咽喉科歯科医院
[2]松本歯科大学　歯科矯正学講座

Mandibular protrusion with large lower facial height

KIMIKO OGATA[1], MASAKI OSAWA[2],
ATSUSHI ARAI[2] and KAZUHIRO YAMADA[2]

[1]*Ogata e.n.t. and dental clinic*
[2]*Department of Orthodontics, School of Dentistry, Matsumoto Dental University*

Summary

The report describes orthodontic treatment of a 24－year 11 months old female patient with skeletal mandibular protrusion and large lower facial height.The facial profile was concave type because of the mandibular overgrowth. The maxillary incisors were labially inclined and the molar relationship was Angle Class III. This patient was diagnosed as having mandibular protrusion and large lower facial height. After extraction of the maxillary first premolars, 0.018 inch pre−adjusted edgewise brackets were placed to treat the compensated upper incisor inclination and minor crowding. Orthognathic surgery, sagittal splitting ramus osteotomy, was performed at 26 years 10 months and genioplasty was performed at the removal of mini−plate fixation of the mandible at 27 years 8 months. After post−surgical orthodontic treatment, the facial profile was significantly improved, and an acceptable occlusion was achieved. No relapse was observed after two years of retention.

緒　　言

成人における外科的矯正治療希望の骨格性下顎前突症例に，下顎骨矢状分割術を適応した場合，前後的な改善のみならず垂直的関係も減少する．しかしながら症例によっては垂直的な高さが大きく，下顎骨矢状分割術のみでは改善されないことがある．このような場合，オトガイ形成術による垂直的な改善も必要とされる．そこで今回，下顔面高が大きい骨格的下顎前突症例にオトガイ形成術を併用し，下顎骨矢状分割術による外科的矯正治療を施行したので報告する．

症　　例

患者：初診時年齢24歳11ヵ月の女性．
主訴：下顎が出ている．奥歯が噛んでいない気

（2011年10月31日受付；2012年１月25日受理）

がする．

病歴：特記事項なし．

家族歴：父親のいとこが骨格性Ⅲ級．

全身特記事項：なし．

初診時所見および分析：顔貌所見では，正貌の非対称は認められないが，側貌はコンケイブタイプで，下顎の突出感がみられた（図１）．口腔内所見では，臼歯関係 Angle ClassⅢ，上下顎ともにＵ字型歯列弓で，オーバージェット－2.0 mm，オーバーバイト＋1.0 mm で，前歯部反対咬合を呈していた（図２）．模型分析所見ではアーチレングスディスクレパンシーは上顎－4.0 mm，下顎± 0 mm であった．また低位舌が認められた．

パノラマＸ線写真（以下，側面セファロ）では歯数の過不足は認められず，上顎右側第三大臼歯が認められた（図３）．側面頭部Ｘ線規格写真所見では，SNA 81.0°，SNB 84.0°，ANB －3.0°で骨格性Ⅲ級，下顎骨の過成長を示した．歯系では U1–SN 111.0°，IMPA 82.0°で，上顎前歯の唇側傾斜と下顎前歯の舌側傾斜を示した（図４）．軟組織分析では Subnasase–Stomion : Stomion–Soft tissue Me の比が１：2.27と大きい値を示した．

診　　断

上顎前歯部唇側傾斜と大きな下顔面高を伴う骨格性下顎前突症．

治療方針

主訴が下顎骨の突出で，骨格的に下顎骨過成長が認められ，上顎前歯の唇側傾斜と下顎前歯の舌側傾斜を示していたことから，上顎左右第一小臼歯抜去を併用した下顎枝矢状分割術による外科的矯正治療を行うこととした．下顎前歯部の骨幅が狭いため，下顎前歯歯軸は現状維持とすることとした．また低位舌の改善のため，治療開始時より舌のポジショニング指導等の筋機能療法を併用した．

さらに，治療前に Subnasase–Stomion : Stomion–Soft tissue Me の比が大きく，下顎骨の後退後も改善しないことが予測されたため，プレート除去時にオトガイ形成術の適応を考慮することとした．

治療経過・使用装置

初診時年齢：24歳11ヵ月．

治療開始時年齢：25歳３ヵ月．

下顎枝矢状分割術時年齢：26歳11ヵ月．

図１：動的治療前後および保定後の顔面写真

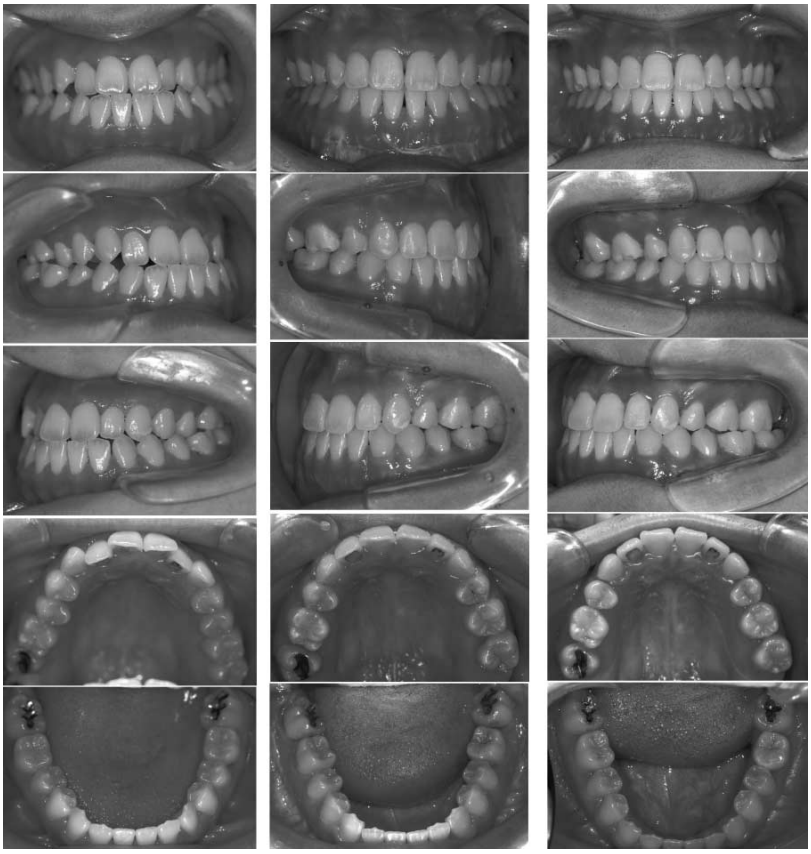

動的治療開始時　　動的治療終了時　　保定終了時

図２：動的治療前後および保定後の口腔内写真

オトガイ形成術およびプレート除去時年齢：27歳８ヵ月.

治療終了時年齢：28歳７ヵ月.

動的治療終了時所見：

動的治療期間：３年４ヵ月.

治療経過

治療開始にあたり加強固定のためのトランスパラタルアーチを装着し，上顎左右側第一小臼歯と上顎右側智歯の抜去後，上顎に.018×.025のPreadjusted edgewise装置を装着した．上顎を.014 NiTiワイヤーにてレベリングを開始，その後.016 NiTiワイヤー，.018 NiTiワイヤーでレベリングを継続した．治療開始４ヵ月後，.016ステンレススチール（以下SS）ワイヤーを使用して上顎左右側犬歯のリトラクションを開始し，同時に下顎にも.018×.025のPreadjusted edgewise装置を装着し，.014 NiTiワイヤーにてレベリングを開始した．６ヵ月間で上顎左右側犬歯のリトラクションが終了し，この期間中，下顎では.016 NiTiワイヤー，.016×.022 SSワイヤー，によるレベリングを行った．治療開始11ヵ月後に上顎に.017×.022 SSワイヤーを用いて，クロージングループによる前歯部のリトラクションを４ヵ月間行った．その後，治療開始16ヵ月後に.017×.025 SSアイデアルワイヤーで調整を行った．治療開始20ヵ月後に下顎枝矢状分割術を施行した．術後矯正治療中に.019×.025 SSワイヤーを装着して咬合の緊密化を６ヵ月間行った．下顎枝矢状分割術後のSubnasase–Stomion : Stomion–Soft tissue Meが１：2.23でオトガイの垂直的な長さが大きく，オトガイ形成術を希望したため，治療開始31ヵ月後のプレート固定の除去時にオトガイ形成術を施行した．その後，良好な咬合関係が得られたため，動的治療を終了した．なお，術後矯正治療中にⅢ級ゴムを２ヵ月間，垂直ゴムを４ヵ月，正中ゴムを６ヵ月間使用した．

顔貌所見：正貌は対称で，側貌では下顎骨の突出感が改善された（図１）.

口腔内所見：適正なオーバージェットとオーバーバイトが獲得され，良好な咬頭嵌合が得られた（図２）.

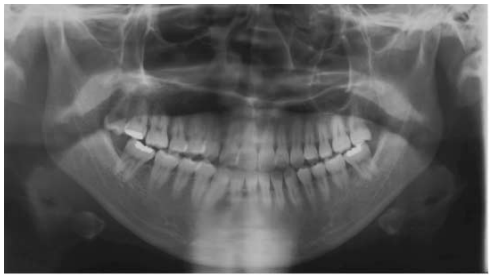

動的治療開始時

動的治療終了時

保定終了時

図３：動的治療前後および保定後のパノラマエックス線写真

パノラマエックス線写真所見：良好な歯根の平行性が獲得された（図３）.

側面セファロ所見：上顎前歯の舌側移動によりU1 to SNは118.0°から108.0°に改善され，下顎骨の後退によりANBは－3.0°から－1.0°に減少し，良好なプロファイルが獲得された（図４）.

保定終了時所見：

保定開始時年齢：28歳７ヵ月.

保定終了時年齢：30歳７ヵ月.

保定期間：24ヵ月.

保定終了時

パノラマエックス線写真所見：動的治療後と変化無く，良好な歯根の平行性が保たれていた.

側面セファロ所見：下顎前歯のわずかな舌側傾斜が認められた.

口腔内所見：大臼歯関係は左右ともにAngle ClassⅡ，オーバージェット＋2.5 mm，オーバーバイト＋2.0 mmで，緊密な咬頭嵌合を保っていた．なお，保定期間中には上顎にはベッグタイプリテーナー，下顎にはスプリングリテーナーを装着した.

考　　察

本症例では初診時の側面セファロ分析から，上顎前歯は唇側傾斜，下顎前歯の舌側傾斜が認められた．このようなデンタルコンペンセーションは，骨格性下顎前突症の患者に多く認められる[1]．本症例では上顎前歯の唇側傾斜改善のために上顎前歯の後退量を4.0 mmに設定し，固定にトランスパラタルアーチを用いて，術前矯正治療中の上顎前歯の舌側移動とトルクコントロールによりU1 to SNは118.0°から108.0°に改善した．下顎前歯歯軸はFMIA 67.0°が76.0°となった．下顎前歯歯軸は歯槽骨幅が狭いことから唇側傾斜による歯根露出を回避するために，下顎前歯部歯軸は現状維持とする予定としていたが，下顎枝矢状分割術後の顎間固定等の影響により舌側傾斜したものと推察された[2]．またオトガイの形態から被蓋獲得のために前方回転が認められ，それによりFMIAは大きくなったことも１つの要因と思われる．下顎前歯歯根は歯槽骨内にとどまり保定後もその位置は安定したが，今後，下顎前歯の歯根および周囲歯槽骨の状態等注意して経過観察する予定である.

外科的矯正手術後の下顎骨の安定性において，手術による下顎骨の後方移動量と後戻りの量の間には，比較的高い相関性が認められている[3]．本症例の下顎骨後退量は８ mmとほぼ標準的な移動量[4]で，術後矯正治療において良好な咬合関係が得られたことと，筋機能療法による軟組織の適応および保定治療により，保定終了時においてもほとんど後戻りは認めず良好な結果を得ることができたと推察された.

また，本症例は外科的矯正治療に加え，患者の希望により顔面の垂直的高さの改善のためにプレート固定撤去時にオトガイ形成術を行った[5]．オトガイ形成術は，オトガイの位置，形態などの異常な成人症例の適応し，軟組織オトガイの位置や形態を評価して手術適応が決定される．特に，本症例のような骨格性下顎前突あるいは下顎後退症に下顎技矢状分割術を適応後に，オトガイの垂直的あるいは前後的なバランスが十分に獲得され

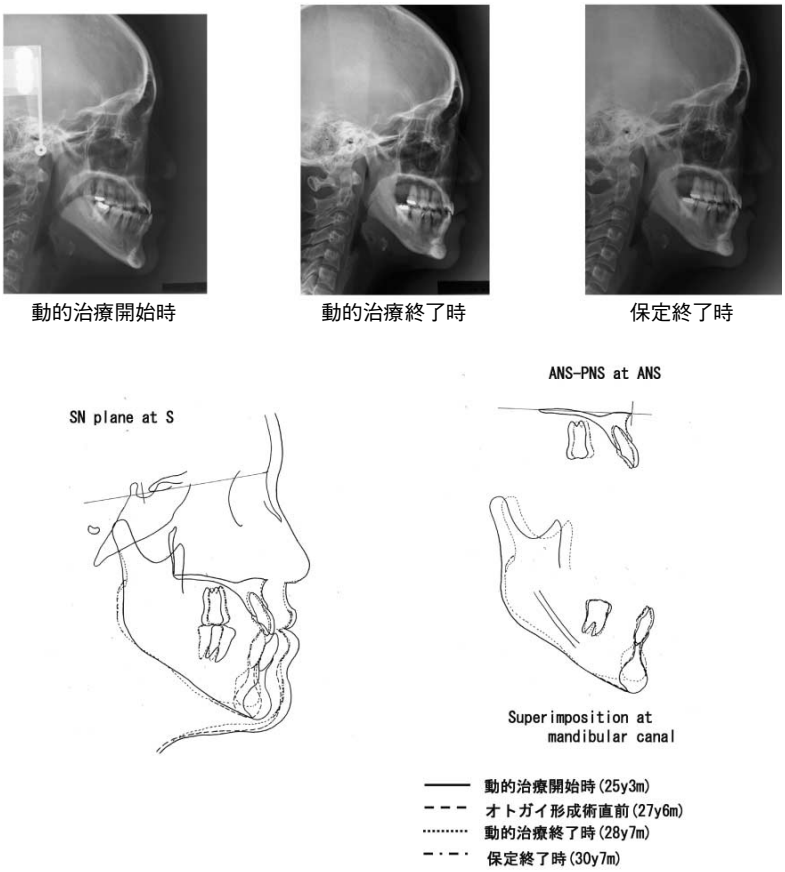

図４：動的治療前後および保定後の側面セファロおよびセファロ重ね合わせ

表１：頭部エックス線規格写真分析結果

		動的治療開始時 25歳３ヵ月	動的治療終了時 28歳７ヵ月	保定終了時 30歳７ヵ月
骨格系	SNA	81.0	79.0	79.0
	SNB	84.0	80.0	79.5
	ANB	−3.0	−1.0	−0.5
	Facial angle	91.0	88.5	88.5
	Y-axis	61.5	63.0	63.0
	FMA	31.0	30.0	30.0
	SN-MP	38.0	37.0	37.0
	Gonial angle	127.0	118.0	118.0
歯系	Occ. Pl. to SN	16.0	13.5	13.5
	U1 to SN	111.0	101.0	101.5
	IMPA	82.0	74.0	73.0
	FMIA	67.0	76.0	77.0
	U1 to A-Pog	4.0	5.0	6.0
	L1 to A-Pog	6.0	2.0	1.5
	Interincisal angle	129.0	141.0	140.0

ない場合には，下顎骨の骨片固定プレート撤去時にオトガイ形成術を行うことによりプロファイルの改善が必要と考えられる．オトガイは顔貌の調和に大きな影響があり，Subnasase-Stomion : Stomion-Soft tissue Me，すなわち鼻下点から口裂と口裂からオトガイ下端の垂直距離の比は１：２が望ましいとされている[7)8)]．本症例では，オトガイ形成術直前の１：2.23から１：2.06となり，

下顔面高のバランスが改善された．オトガイ形成術後に，オトガイの知覚異常や感染および術後の変形等の合併症が認められる場合があるが，本症例においてはこのような合併症は認められていない[9)10)]．現在もこの患者は定期的に来院しており，オトガイ部の変化も含め観察を続けていく予定である．

本症例のように，骨格性下顎前突症例で垂直的に過成長を伴う場合，オトガイ形成術を併用して，患者の希望に十分配慮しながら，個々の患者に最適な治療計画を立てる必要があることが示唆された．

文　献

1）相場邦道，飯田順一郎，山本照子，葛西一貴，後藤滋巳（2008）歯科矯正学，第5版，318–21，医歯薬出版，東京．

2）William R Proffit（高田建治訳，2004）：プロフィトの現代歯科矯正学，706，クインテッセンス出版，東京．

3）Ravindra Nanda・Charles J. Burstone（中後忠男，他訳，1995）：矯正治療後の咬合の安定性と保定，2141–51，医歯薬出版，東京．

4）William R Proffit（高田建治訳，2004）：プロフィトの現代歯科矯正学，682，クインテッセンス出版，東京．

5）William R Proffit（高田建治訳，2004）：プロフィトの現代歯科矯正学，678–713，クインテッセンス出版，東京．

6）橋　庄二郎，黒田敬之，飯塚忠彦（2001）顎変形症治療アトラス，183，医歯薬出版，東京．

7）橋　庄二郎，黒田敬之，飯塚忠彦（2001）顎変形症治療アトラス，181–94，医歯薬出版，東京．

8）Powell, N. et al.（木下善之介訳，1993）：顔面のバランスと審美，医歯薬出版，東京．

9）橋　庄二郎，黒田敬之，飯塚忠彦（2001）顎変形症治療アトラス，193，医歯薬出版，東京．

10）山本圭子，江上史倫，茂尾公晴，萩野　司，武藤壽孝，金澤正昭，越野　寿，平井敏博（2002）無歯顎の下顎前突症患者にオトガイ形成術と顎提形成術を用いた1症例．東日本歯誌 **21**：113–9．