

## 下顎第二大臼歯の埋伏

小野 裕輔<sup>1</sup>, 田中 仁<sup>1,2</sup>, 梅村 哲弘<sup>1</sup>, 栗原 三郎<sup>3</sup>, 古澤 清文<sup>1</sup>

<sup>1</sup>松本歯科大学 口腔顎顔面外科学講座

<sup>2</sup>諏訪湖畔病院 歯科口腔外科

<sup>3</sup>松本歯科大学 総合歯科医学研究所 顎口腔機能制御学部門

### Cases of the impacted mandibular second molar

YUSUKE ONO<sup>1</sup>, HITOSHI TANAKA<sup>1,2</sup>, TETSUHIRO UMEMURA<sup>1</sup>,  
SABURO KURIHARA<sup>3</sup> and KIYOFUMI FURUSAWA<sup>1</sup>

<sup>1</sup>Department of Oral and Maxillofacial Surgery, Matsumoto Dental University School of Dentistry

<sup>2</sup>Oral Surgery, Suwa-kohan Hospital

<sup>3</sup>Division of Oral & Maxillofacial Biology, Institute for Oral Science,  
Matsumoto Dental University School of Dentistry

### Summary

Two cases of the impacted mandibular second molars were reported with discussion of their dental therapy. Early diagnosis is needed for prevention of mesial tipped mandibular second molars and uprighted alignment of the impacted second molar into the arch. Planning should be performed by collaboration of orthodontist and oral surgeon during the second molar development.

### 緒 言

永久歯における埋伏歯は下顎第三大臼歯, 上顎第三大臼歯, 犬歯などに比較的多くみられ下顎第二大臼歯の単独埋伏の本邦での報告は数例である<sup>1)</sup>.

今回われわれは, 下顎第二大臼歯の埋伏症例を経験したのでその概要を報告するとともに下顎第二大臼歯と第三大臼歯の発育に合った処置について考察を加える。

### 症 例

症例 1：22歳, 女性

初診：1994年6月8日

主訴：下顎左側第二・三大臼歯部の冷水痛

既往歴：特記事項なし

家族歴：特記事項なし

現病歴： $\overline{78}$ 部の冷水痛を主訴に近医を受診し,  
 $\overline{78}$ の位置異常の精査, 加療を目的に当科を紹介された。

現症

全身所見：特記事項なし

局所所見：顔貌は左右対称性で両側顎下リンパ節の腫脹，圧痛はなかった。口腔内所見として「7」は近心傾斜し不完全埋伏を示し，周囲歯肉に炎症所見を認めなかった。

エックス線所見：「7」は近心傾斜し不完全埋伏し，その後上方に「8」の根未完成歯の埋伏を認めた。（写真1）

臨床診断：「7」不完全埋伏歯，急性化膿性歯髄炎，「8」完全埋伏歯

処置：「78」をそれぞれ四分割，三分割し抜去した。

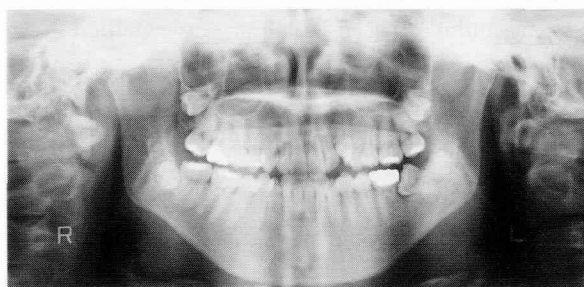


写真1：症例1の初診時パノラマエックス線写真  
「7」の近心傾斜と「8」の完全埋伏を認める。

症例2：15歳，男子

初診：2003年3月31日

主訴：下顎左側第二・三大臼歯の精査，加療

既往歴：特記事項なし

家族歴：特記事項なし

現病歴：下顎左側第一大臼歯の補綴物の脱落を主訴に2003年3月28日に近医歯科を受診する。エックス線写真にて「78」の埋伏を認めたため同部の精査，加療を目的に当科を紹介された。

現症

全身所見：特記事項なし

局所所見：顔貌は左右対称性で，両側顎下リンパ節に腫脹，圧痛はなかった。

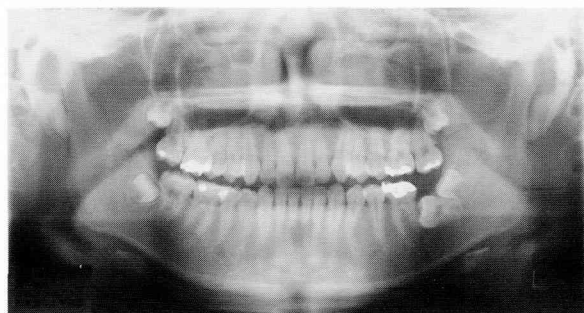


写真2：症例2の初診時パノラマエックス線写真  
「78」の水平埋伏を認める。

口腔内所見として「78」は未萌出で周囲歯肉に炎症所見を認めなかった。

エックス線所見：「78」は水平埋伏しており，両歯とも根尖は未完成であった

（写真2）。

臨床診断：水平埋伏歯「78」

処置：本学矯正歯科に対診し，下顎左側第三大白歯を萌出誘導する治療計画の下に同年6月27日に「7」の抜歯術を施行した。現在，矯正治療中である。

## 考 察

下顎第二大臼歯および第三大白歯と考えられる2歯が前方に向かって水平に重層する原因の一つは本来の第二大臼歯の早期喪失による第三大白歯の水平位と過剰歯の出現，他の一つは第二大臼歯の歯芽の位置異常や前方傾斜による水平萌出と第三大白歯の水平萌出である<sup>2,3)</sup>。自験例は左側第二大臼歯の抜歯の既往が不明であった。症例は15歳と22歳であるが，ともに左側水平位の大白歯は根尖まで完成しているのに対し，下顎右側第三大白歯と上顎両側第三大白歯は根未完成であり，下顎左側の最後臼歯も同様に根未完成であることから，最後臼歯は第三大白歯である可能性が高く，過剰歯の発現ではなく後者の考え方を支持している。このことから本症例は一般的に第二・三大臼歯によって重層状に水平位をとる前兆を示唆していると考えられる。

下顎第二大臼歯の単独埋伏の原因としては，全身のあるいは局所的要因が考えられる<sup>4,5)</sup>。しかし，全身的要因についての具体的記載はなく，局所的要因としては，一般に下顎大白歯歯胚は，近心傾斜して位置し萌出につれて直立するが，萌出の際に傾斜が強すぎたり，萌出方向の転位がある場合，あるいは第三大白歯の萌出時期が早いと第二大臼歯の萌出空間の閉鎖を生ずることが挙げられる<sup>2,3)</sup>。また，第二乳臼歯の早期喪失が第一大臼歯の前方移動を惹起する結果，第二大臼歯の前方傾斜を生じ，第三大白歯が第二大臼歯の歯列内萌出を妨げる場合に第二大臼歯の埋伏状態となる<sup>6)</sup>。さらに，第二大臼歯の近心傾斜は前歯の歯列不正により一層つよめられる<sup>6,7)</sup>。自験例では第二乳臼歯の早期喪失は明らかでなかったが，これらの要因が考えられる。

下顎第二大臼歯の単独埋伏は0.4%<sup>8)</sup>, 0.2%<sup>9)</sup>, 0.04%<sup>10)</sup>, 0.03%<sup>11)</sup>と報告され, 本学口腔外科においても1992年から2003年の11年間で全埋伏歯7053例中4例, (0.06%)であった。

処置としては $\overline{8}$ の抜去により $\overline{7}$ の萌出を誘導させるのが理想であるが,  $\overline{7}$ の歯根完成後の萌出は期待できない<sup>10)</sup>ので11~13歳<sup>9)</sup>あるいは11~14歳<sup>12)</sup>の早期に診断を要する。歯根完成後は埋伏第二大臼歯の抜去, 埋伏第二大臼歯の抜去と第三大臼歯の移植, 第二大臼歯と第三大臼歯の抜去がなされ, 軽症の場合には第二大臼歯の歯列内への牽引と第三大臼歯の抜去<sup>8,12)</sup>, 空隙のある場合では, 第二大臼歯と第三大臼歯の歯列内への誘導<sup>13)</sup>が行われる。

症例1は患者の希望から抜歯を行ったが, 本症例で矯正治療を優先させる場合は他部位に歯列不正を認めることから,  $\overline{7}$ の傾斜改善と萌出誘導のみでなく全歯列における矯正が妥当と考えられた。また症例2では $\overline{7}$ が完全に水平埋伏しており, 矯正学的に萌出誘導が困難なことから $\overline{7}$ を抜歯し $\overline{8}$ の萌出と近心移動を誘導することとした。

処置に当たっては患者の年齢, 第二・第三大臼歯の根完成程度により選択すべきであり, 早期からの矯正科と口腔外科との協調が求められる。

## 文 献

- 1) 美濃部浩久, 若月英三, 近藤信太郎, 吉田佳子 (1994) 下顎第2大臼歯が両側性に水平埋伏した1症例. 昭歯誌 14 : 57-61.
- 2) 飯塚哲夫, 石川富士郎, 佐藤通泰, 鈴木祥井 (1992) 歯科矯正学, 44-6, クインテッセンス出版, 東京.
- 3) Andersen JO, Petersen JK and Laskin DM (1997) Textbook and color atlas of tooth impaction. Diagnosis, treatment and prevention. 199-201. Munksgaard, Copenhagen.
- 4) Johnson E and Taylor RC (1972) A surgical-orthodontic approach in uprighting impacted mandibular second molars. Am J Orthod 61 : 508-14.
- 5) 太多和秀幸, 古澤清文 (1996) 最近の症例から (23) 両側性に下顎第2・第3大臼歯が水平埋伏していた1例. 松本歯学 22 : 336-7.
- 6) Evans R (1988) Incidence of lower second permanent molar impaction. Brit J Orthod 15 : 199-203.
- 7) Butchner HJ (1973) Correction of impacted mandibular second molars. Angle Orthod 43 : 30-3.
- 8) Alberto PL (2007) Management of the impacted canine and second molar. Oral Maxillofacial Surg Clin N Am 19 : 59-68.
- 9) Kramer RM and Williams AC (1970) The incidence of impacted teeth. Oral Surg Oral Med Oral Pathol 29 : 237-41.
- 10) Shah RM, Boyd MA and Vakil TF (1978) Studies of permanent tooth anomalies in 7886 Canadian individuals. J Canad Dent Assn 44 : 262-4.
- 11) Grovers PS and Lorton L (1985) The incidence of unerupted permanent teeth and related clinical cases. Oral Surg Oral Med Oral Pathol 59 : 420-5.
- 12) Sawicka M, Racka-Pilszak B and Rosnowska-Mazurkiewicz A (2007) Uprighting partially impacted permanent second molars. Angle Orthod 77 : 148-54.
- 13) Garcia CM, Torres LD, Gonzalez MM and Gutierrez PJ (2005) Rescue surgery (surgical repositioning) of impacted second molars. Med Oral Patol Oral Cir Bucal 10 : 448-53.