

## Hypercementosis の 1 症例

森 厚二, 新納 亨

神奈川県厚木市 みさと歯科

安東基善

松本歯科大学 口腔病理学教室 (主任 枝 重夫 教授)

### A Case of Hypercementosis

KOJI MORI and TORU NIRO

*Misato Dental Clinic, Atsugi, Kanagawa*

MOTOYOSHI ANTOH

*Department of Oral Pathology, Matsumoto Dental College*

*(Chief : Prof. S. Eda)*

### Summary

In this paper, a case of hypercementosis occurring in the maxillary left second molar of a 40-year-old Japanese man is reported. The tooth didn't participate in occlusion, and seemed to be involved in an apical periodontitis.

Histopathologically the hyperplastic cementum consisted of cellular cementum, and cement lamellae were quite obvious. Concerning causes of this disease, though there are many factors to promote the deposition of excessive amounts of cementum, inflammation of periodontal tissue may have a close correlation to cementum hyperplasia in the present case.

### 緒 言

Hypercementosis (セメント質増殖症) は、歯科臨床において、X線写真を撮影した時や抜歯後の抜去歯の観察によって時折遭遇する疾患である。その病因については、多くの研究者<sup>1-4)</sup>によっていろいろな原因が考えられているが、未だ不明

な点が少ない。近年では、本疾患についての文献は、わずかに散見されるのみである。これは本疾患の臨床的意義がさほど大きくないことが影響しているものと考えられる。

今回、我々は40歳男性の上顎左側第2大臼歯に発生した hypercementosis の 1 症例を経験したので、その概要を報告し、あわせてその病因につ

いて若干の考察を試みたい。

症 例

患者：河〇 〇 40歳 男性 (MDC 052-90)

初診：平成2年3月23日

主訴：特になし (口腔内診査にて発見)

家族歴・既往歴：ともに特記すべき事項なし。

現病歴：昭和60年頃に某歯科医院にて上顎左側第2大臼歯の齶蝕治療で、インレー修復を受けたが、その後異常なく経過した。数年前に同歯の異和感を自覚したが、数日で消退したためにそのまま放置していた。平成2年3月23日に、下顎左側

第2小臼歯の冷水痛を主訴に神奈川県厚木市の「みさと歯科」を訪れ、その際の口腔内診査によって上顎左側第2大臼歯の歯根肥大が発見された。

現症：

全身所見：特記すべき事項なし

口腔内所見：上顎左側第2大臼歯の歯冠部には口蓋側にわたる1級複雑インレーによる修復が施され、同歯はやや遠心頬側に捻転していた。また、打診(±)、動揺度(M<sub>1</sub>)、電気歯髓診断の結果、失活歯であった。しかし周囲の辺縁歯肉や根尖部相当歯肉には発赤、腫脹等の炎症所見はみられなかった。同側の下顎第1、第2大臼歯は喪失しており、下顎左側第1、第2小臼歯歯台の延長ブリッジが補綴されていた。上顎第2大臼歯は咬合していなかったが、同歯の著明な挺出は認められなかった。

X線所見：上顎左側第2大臼歯歯根の約1/2より根尖にかけて、大豆大の歯牙様不透過像を認め、さらにそれを囲繞するように拇指頭大の透過像が観察された(図1)。

臨床診断：セメント質腫の疑い

処置および経過：上記診断名のもと、同年4月23日、局所麻酔下にて上顎左側第1大臼歯を抜去した。根尖周囲には腐骨様の骨が認められたので、これをピンセットにて摘出した。しかし、上顎洞との交通はなかった。その後の経過は良好である。

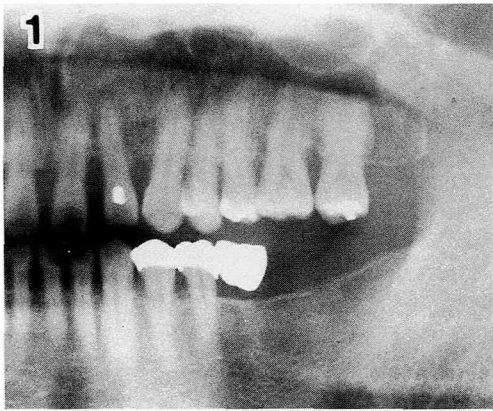

図1：初診時のパントモX線写真。

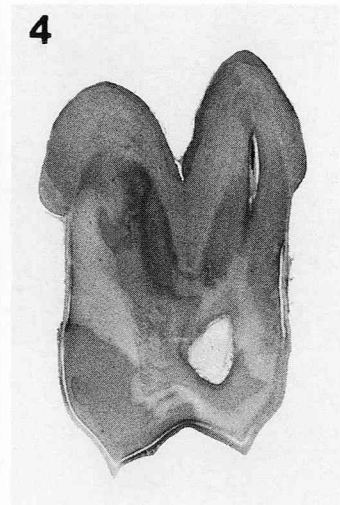
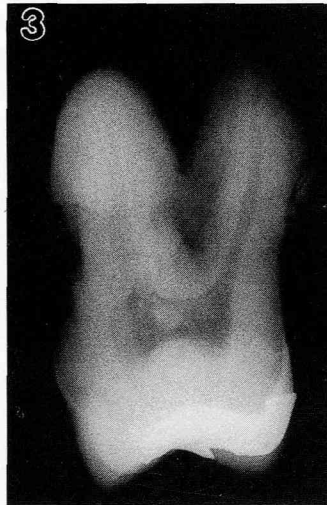
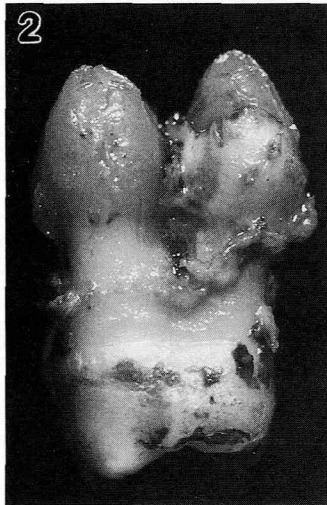

図2：抜去歯の肉眼所見(近心面観)。

図3：抜去歯の軟X線写真(左：頬側根、右：口蓋根)

図4：H-E染色標本の全形像(左：近心頬側根、右：口蓋根、×3)

摘出物所見：抜去歯歯根は近心，遠心，口蓋根ともに根尖側約 $\frac{1}{2}$ に大豆大のセメント質様硬組織が観察された(図2)。また根尖周囲には1層の骨様組織が包含するように存在していた。抜去歯の軟X線写真では，セメント質様硬組織は，歯牙本体のセメント質と連続していた。冠部歯髄には遊離性の象牙質瘤を思わせる不透過像がみられた(図3)。

病理組織学的所見：抜去歯は10%ホルマリンで固定後，10%蟻酸・ホルマリンで脱灰した。そして通法に従いセロイジン切片を作製し，ヘマトキシリン・エオシン重染色(H-E)を施して鏡検した(図4)。

本来のセメント質はセメント・エナメル境付近では約 $50\mu\text{m}$ で，徐々にその厚みを増し最大で $120\mu\text{m}$ に達したが，平均的には約 $100\mu\text{m}$ 前後の厚さであった。しかし歯根の約 $\frac{1}{2}$ のところから，急激に細胞性セメント質の層板状添加がみられ，最大で約 $2.5\text{mm}$ の厚さになった。同部の層板間の幅は約 $100\mu\text{m}$ で互いにほぼ平行であるが，根尖側に向かうにつれて不規則な構造を示すように

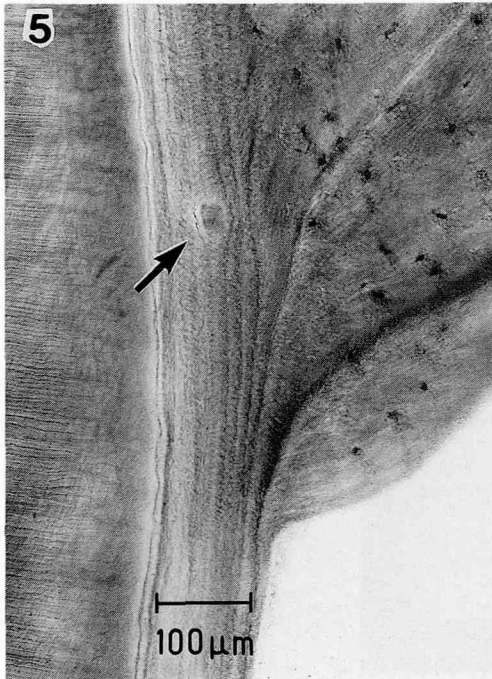

図5：増生した細胞性セメント質の拡大像。一部には介在性セメント質瘤(矢印)がみられる。(H-E,  $\times 120$ )

なった。細胞性セメント質には多数のセメント小腔が観察され，内部にはセメント細胞が認められた。さらに介在性のセメント質瘤も比較的多く散見された(図5)。冠部歯髄には，遊離性象牙質瘤がみられ，さらに根部歯髄では，ヘマトキシリンに濃染する石灰塩が線維状に多数沈着して石灰変性の所見を呈していた。根尖周囲に認められた腐骨様の組織は，セメント質が急激に肥厚した部分を覆うように位置しており，それらは層板構造を示す比較的細い骨梁がみられ，骨小腔は空虚であった。また骨梁間の線維性組織にも細胞成分がなかったことより，腐骨と判断した。

病理組織学的診断：hypercementosis

## 考 察

Hypercementosis (セメント質増殖症)は，セメント質の進行性病変の1つであり，歯科臨床においても時折遭遇する疾患である。本疾患の病因については，古くから多くの研究者によっていろいろな原因が挙げられている。例えば，Shafer (1983)<sup>1)</sup>は本疾患の原因として，(1)歯の挺出，(2)根尖歯周組織の炎症，(3)セメント質の修復性増殖，(4)Paget病(変形性骨炎)を列挙しているが，これらの因子とその発症様式との関係や，咬合に関与していない歯，あるいは埋伏歯にみられるようなセメント質の肥厚の直接的原因については不明であるとしている。これに対し，石川，秋吉(1978)<sup>2)</sup>は，(1)機能をいとなくでいる歯のセメント質増殖，(2)機能をいとなくでない歯に現われるもの，(3)炎症によるもの，(4)セメント質増殖におよぼす全身的影響に分けてそれぞれについてさらに細かく記載している。彼らの考え方はShaferとほぼ同様のものであるが，Shaferが不明とした点について，多くの研究をもとにその増殖機序を考察している。

今回我々が経験した症例の原因については，対合歯を失い咬合に関与していないことや，根尖歯周組織に炎症があったことが関係しているものと考えられる。つまり，Thoma(1917)<sup>3)</sup>や多くの研究者が指摘しているように，根尖部の慢性炎症の刺激による因子と，咬合機能に関与しないという因子が大きく影響していたものと判断できる。後者の点については，佐伯(1959)<sup>4)</sup>が，ラットを用いて実験的に咬合機能に関与しない歯牙をつく

り、その病理組織像を経時的に観察し、セメント質の増殖が起こることを確認している。以上のことから原因として二通りの考え方ができる。1つは歯の挺出によって生じた歯根膜腔の拡大部分を補うためにセメント質が増殖するという考え方であるが、本症例の場合は患歯の著明な挺出は認められなかった。したがって他の1つである咬合圧によって抑制されていたセメント質の形成能が活発化したために起こるという説の方があてはまるのではないと思われる。

また、本疾患についての最近の報告や研究は、我々が渉猟した範囲ではきわめてわずかであった<sup>5-9)</sup>。この理由としては、本疾患の臨床的意義がさほど大きくないことが考えられる。つまり、特別な治療を必要としないことや、ほとんどの場合が保存処置を施されるためであろうと考えられる。また、セメント質の増殖により抜歯が困難になり、患歯をそのままの状態に抜去しにくいこともあり得る。Raghoobarら(1989)<sup>5)</sup>はアンキロシス等の原因となりうる永久歯臼歯の secondary retention について組織学的な検討を行っており、その原因の1つに、本疾患を指摘した。この他にも、病理組織学的からだけでなく、形質人類学的な見地からの報告<sup>6,7)</sup>や放射線学的な検討を加えたもの<sup>8)</sup>もみられる。Corrucciniら(1987)<sup>6)</sup>は、西インド諸島の奴隷の顎骨に本疾患が多数認められたことから、風土病的な背景を示唆している。この直接的な原因として、周期的なビタミンC欠乏症や根尖性歯周炎などの点を結び付けている。さらに興味ある知見として、Comuzzie and Steele (1989)<sup>7)</sup>は、咬耗の著しい54名中10名に本疾患を認め、この両者の関連を結論づけている。さらに前述したように、全身的な疾患に起因するものとして、Preece(1987)<sup>8)</sup>が、リウマチ性関節炎のある女性の長期間にわたる経過観察をX線写真の所見を中心に報告しており、彼は原因として、遺伝、系統的疾患、慢性根尖性歯周炎、咬合性外傷などを挙げて論じている。

以上の様に最近の文献をみても、本疾患の原因は様々な要因が考えられており、未だそのメカニズムについては不明な点が多い。しかし、Sashimaら(1990)<sup>9)</sup>が、実験病理学的に老化促進モデルマウス (senescence-accelerated mouse) を用いて歯槽骨の吸収と歯周炎の関連について実験を行っ

た際、セメント質の増殖を観察している。このことから、我々は本症例におけるセメント質の増殖は、根尖歯周組織の炎症による影響が大きな因子の1つであろうと考えたい。

## 結 語

我々は40歳男性の上顎左側第2大臼歯に発生した hypercementosis の1症例を経験したので、その臨床所見の概要と病理組織所見について報告した。さらに本疾患の原因について若干の考察を加えた。その結果、本症例の成立は根尖歯周組織の炎症に深く関連するものと考えた。

最後に、御指導と御校閲を賜った松本歯科大学口腔病理学教室 枝重夫 教授に対し、感謝の意を表する。

## 文 献

- 1) Shafer, W.G., Hine, M.K. and Leby, B.M. (1983) *Hypercementosis, A Textbook of Oral Pathology* ed. 4. pp. 333-335. W. B. Saunders Co., Philadelphia. London. Tronto.
- 2) 石川梧郎, 秋吉正豊 (1978) セメント質増殖, 口腔病理学 I 改訂版, 343-354. 永末書店, 京都.
- 3) Thoma, K. H. (1917) A histopathological study of the dental granuloma and diseased root apex. *J. Am. Dent. Assoc.* 4: 1075-1090.
- 4) 佐伯 誠 (1959) ラットの歯周組織における実験的廃用性萎縮の発生過程およびその修復過程について. *口病誌*, 26: 317-347.
- 5) Raghoobar, G. M., Boering, G., Jansen, H. W. B. and Bissink, A. (1989) Secondary retention of permanent molars: a histologic study. *J. Oral Pathol. Med.* 18: 427-431.
- 6) Corruccini, R. S., Jacobi, K. P., Handler, J. S. and Aufderheide, A. C. (1987) Implications of tooth root hypercementosis in a Barbados slave skeletal collection. *Am. J. Phys. Anthropol.* 74: 179-184.
- 7) Comuzzie, A. G. and Steele, D. G. (1989) Enlarged occlusal surfaces on first molars due to severe attrition and hypercementosis: examples from prehistoric coastal populations of Texas. *Am. J. Phys. Anthropol.* 78: 9-15.
- 8) Preece, J. W. (1987) Generalized hypercementosis. *Oral Surg. Oral Med. Oral Pathol.* 63: 375-380.
- 9) Sashima, M., Satoh, M. and Suzuki, A. (1990) Alveolar bone loss of senescence-accelerated mouse (SAM). *J. Dent. Res.* 69: 82-86.