〔症例報告〕松本歯学 35：17～22，2009
key words：重複上大静脈 ― 対性奇静脈 ― 右心室 ― 異常筋束 ― 変異

重複上大静脈と対性の奇静脈および右心室内の異常筋束が同時にみられた一例

田所　治
松本歯科大学　口腔解剖学第一講座

A case of double superior caval vein associated with paired azygos veins and aberrant muscle bands in the right ventricle

OSAMU TADOKORO
Department of Oral Anatomy I, School of Dentistry, Matsumoto Dental University

Summary

During routine dissection by dental students at Matsumoto Dental University 2008, a case of double superior caval vein associated with paired azygos veins was found in a 66-year-old Japanese female cadaver. Both the left and right branchiocephalic veins were formed by the union of the left internal jugular, left vertebrate, and left subclavian veins. Calibers of the left and right superior caval veins were almost the same size, approximately 20mm, respectively. In between the left and right superior caval vein, there was a small anastomosis 3mm in width, running obliquely from the upper left to lower right. The left superior caval vein coursed vertically downward along the aorta and left pulmonary arteries, passed between the left cardiac auricle and the left pulmonary veins to join the coronary sulcus.

Both the left and right azygos veins joined the superior caval veins at the level of the 4 th thoracic vertebra, receiving superior intercostal veins, respectively. The present case belonged to type D of Nandy and Blair[4], and type IIIa of Takenoshita[12], respectively. In addition, 4 anastomoses between both the azygos vein in front of the vertebral bodies from the 6 th to 9 th thoracic vertebrae and aberrant muscle bands in the right ventricle were also found in the present case.

緒　言

上大静脈は，左腕頭静脈が上行大動脈の前を下行し，右腕頭静脈に合流することによって始まり，のちに上行大動脈の右後側を下行し，奇静脈を受け入れて，右心房に開口して終わる[1]．上大静脈の変異では，右側に加えて左側にも現れる重複上大静脈がある[2-6]．重複上大静脈は，心臓カ

（2009年２月２日受付；2009年４月22日受理）

テーテルや血管造影，断層撮影等によって発見されることがあるが[7-9]，遭遇する機会が稀な変異である．その出現頻度は，0.16–0.27%とされている[6,10]．

今回2008年度松本歯科大学解剖学実習において，重複上大静脈の1例に遭遇した．本例では重複上大静脈の他に，奇静脈系および右心室内腔にも変異が認められたので，この系統の破格の一資料として報告する．

所　　見

本例は，肺炎で死亡した66歳の女性に見出された．

1）右腕頭静脈および右上大静脈（写真1と図1）：右腕頭静脈（外径20 mm）は，第1胸椎の高さで，右内頸静脈と右鎖骨下静脈，および椎骨静脈の合流によって始まる．この起始部から15 mm経過したところで下甲状腺静脈を受け，さらに15 mm経過したところで左腕頭静脈との細

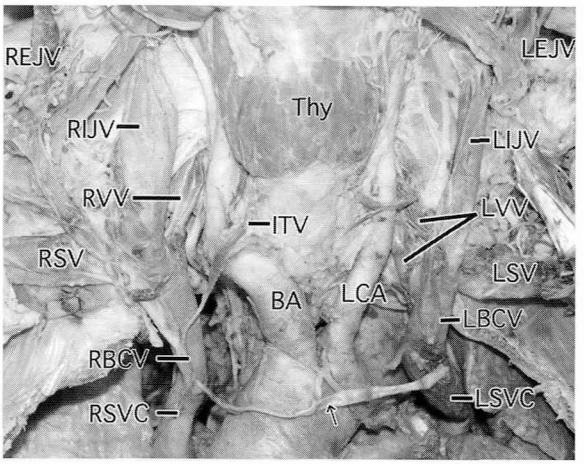

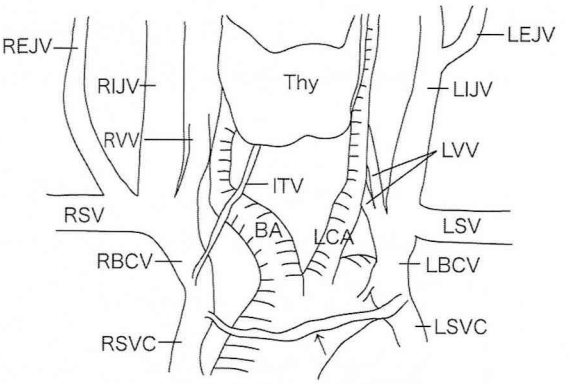

写真1と図1：左右の上大静脈系を示す．
REJV：右外頸静脈，RSV：右鎖骨下静脈，RIJV：右内頸静脈，RVV：右椎骨静脈，RSVC：右上大静脈，ITV：下甲状腺静脈，RBCV：右腕頭静脈，LEJV：左外頸静脈，LSV：左鎖骨下静脈，LIJV：左内頸静脈，LVV：左椎骨静脈，LBCV：左腕頭静脈，LSVC：左上大静脈，Thy：甲状腺，BA：腕頭動脈，LCA：左総頸動脈．矢印は，LSVCとRSVCの交通枝を指す．

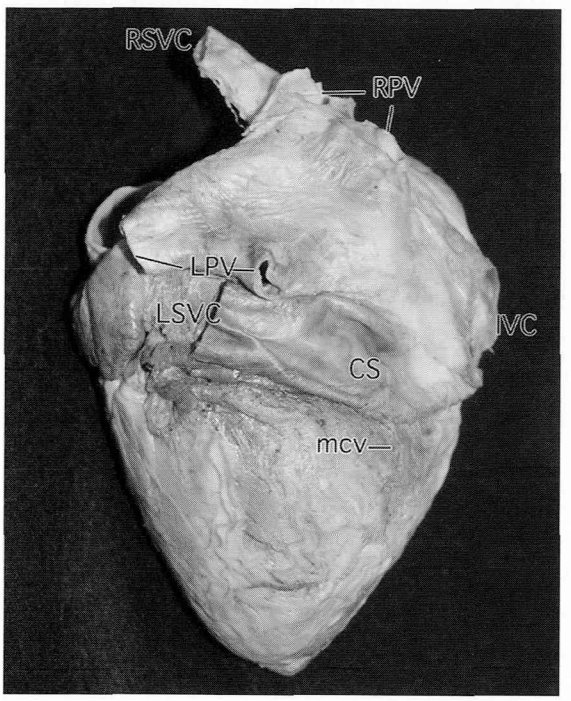

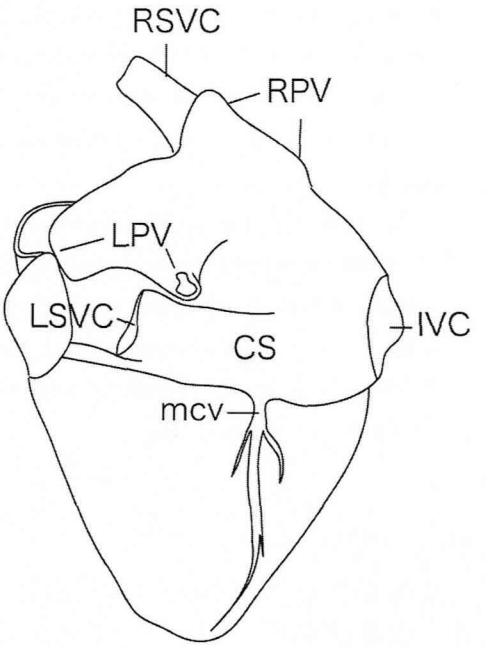

写真2と図2：心臓の左後方面観を示す．
RSVC：右上大静脈，RPV：右肺静脈，IVC：下大静脈，LPV：左肺静脈，LSVC：左上大静脈，CS：冠状静脈洞，mcv：中心静脈．

い交通枝（外径3mm）を受けて，右上大静脈となる．右上大静脈は，第4胸椎の高さで後方から右奇静脈を受けて，右肺動脈の前を下行し，右心房に開口する．

2）左腕頭静脈および左上大静脈（写真1と図1）：左腕頭静脈（外径20mm）は，第1胸椎の高さで，左内頸静脈と左鎖骨下静脈，および2根の椎骨静脈の合流によって始まり，下方へ24mm経過したところで右腕頭静脈との交通枝（外径3mm）を分かち，左上大静脈となる．左上大静脈は，大動脈弓と左肺動脈の前を下行し，左心耳と左肺静脈の間を通過し，冠状静脈洞に合流して右心房に開口する．左上大静脈には，第4胸椎の高さで後方から左奇静脈が流入する．

3）冠状静脈洞および心臓（写真2・3と図2・3）：冠状静脈洞（外径27mm）には，大心静脈，小心静脈，中心静脈および左心室後静脈が注ぎ，左上大静脈の合流によって著しく拡張して右心房に開口する．右冠状動脈に伴行する前心静脈が，右冠状溝前面で右心房に直接注ぐ．右心室内腔では，肉柱が非常に発達し，室上陵と右心室中央から隆起した筋束が右心室前壁の内面に付着しており，右心室内腔を二室に分けていた．その他の異常は認められない．

4）奇静脈（写真4）：右の奇静脈（外径5mm）は，上肋間静脈と第5–11肋間静脈が第5胸椎の右側で合流して奇静脈となり，第4胸椎の高さで右側の上大静脈の後面に注ぐ．左の奇静脈（外径8.5mm）は，第5–11肋間静脈が第5胸椎の椎体左側で一管となり，上内方に向かう途中で上肋間静脈を受け，第4胸椎の高さで左の上大静脈の後面に注ぐ．第一肋間静脈は左右ともに鎖骨下静脈の後下面に注ぐ．左右の奇静脈間の交通枝は，第6、7、8、9胸椎の椎体の高さに存在する．その4本の交通枝のうち，上位の2本の交通枝は，第6と第7胸椎の椎体前面をほぼ水平に走り，下位の2本の交通枝は第8と第9胸椎間の椎体前面を斜走する．下方では，左奇静脈は，左第11肋間および肋下静脈をもって左上腰静脈とつながる．右奇静脈–右上行腰静脈間の連絡は認められない．左右の奇静脈は，左右の第11肋間静脈と肋下静脈，および2条の左第1腰静脈のうちの上位の静脈が第1腰椎の椎体前面で一管に合流し，第2–第3腰椎間の高さで左腎静脈に注ぐ．

さらに左腎静脈には，上方から下横隔静脈と副腎静脈，下方から卵巣静脈，左方からは2条の左第1腰静脈のうち下位の静脈と第3腰静脈が一管に合流して注ぐ．左第2腰静脈は認められない．以上の所見結果をまとめ，模式図に表す（図4）．

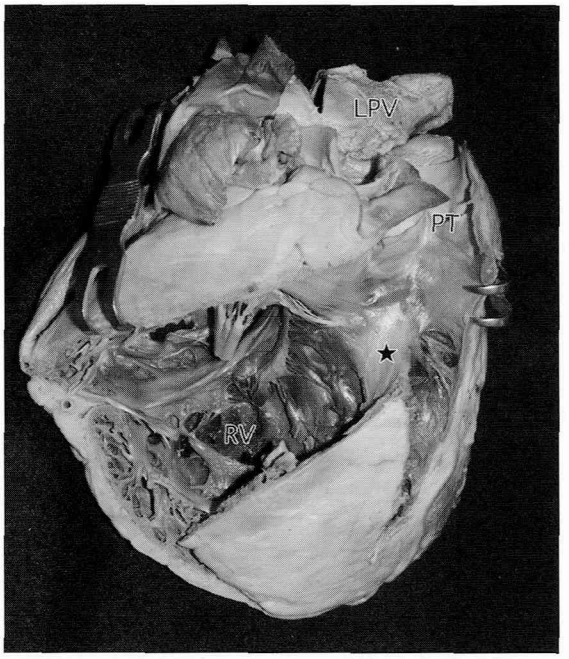

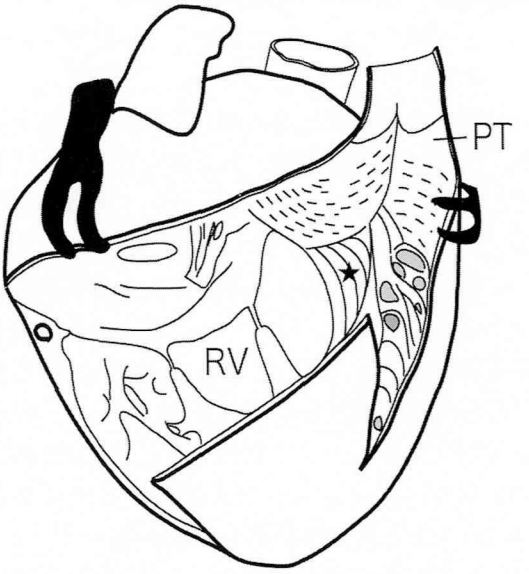

写真3と図3：右心室と肺動脈幹を示す．室上陵（★）から異常発達した筋束を認め，右心室内腔は二分されていた．
LPV：左肺静脈，RV：右心室，PT：肺動脈幹．（＊図3ではLPVは省略した）

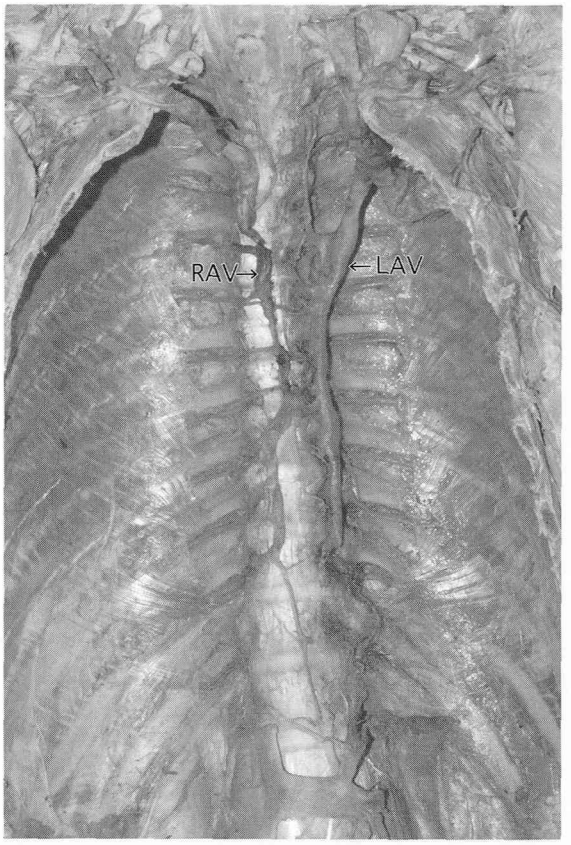

写真４：対性の奇静脈を中心に示す．左右の奇静脈は，上肋間静脈と第５-11肋間静脈を受ける．また左右の奇静脈間には４本の交通枝を認める．LAV：左奇静脈，RAV：右奇静脈．

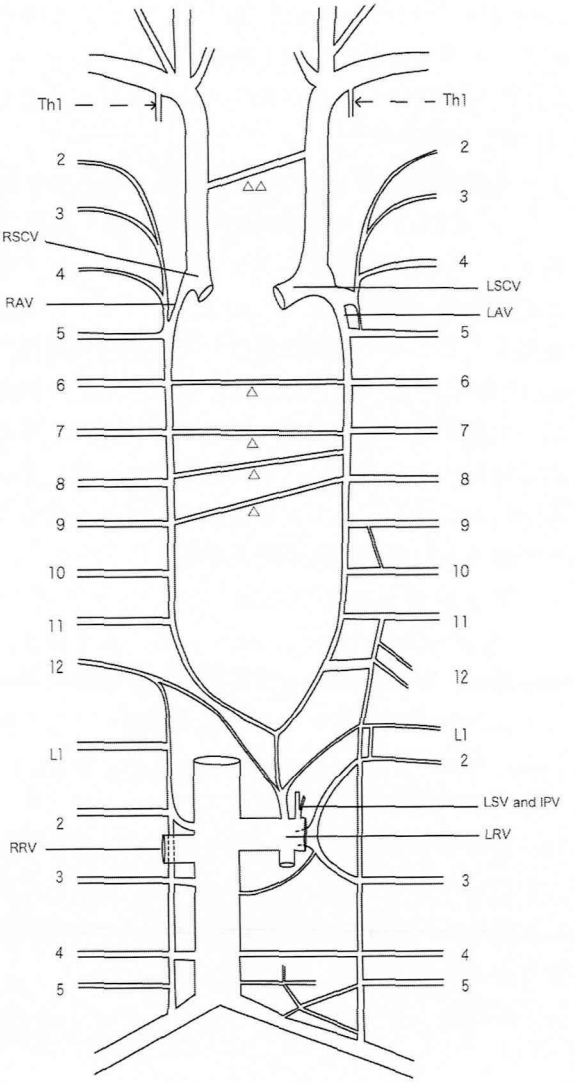

図４：奇静脈系を中心とする模式図を示す．
RSCV：右上大静脈，RAV：右奇静脈，RRV：右腎静脈，LSCV：左上大静脈，LAV：左奇静脈，LSV and IPV：左副腎静脈と下横隔静脈，LRV：左腎静脈．△△：左右の上大静脈間の交通枝を示す．△：左右の奇静脈間の交通枝を示す．

考　　察

重複上大静脈については，McCotter[2]，Donadio[3]，Nandy and Blair[4]，山鳥[11]，Fujimotoら[12]の分類がある．竹之下[13]は，左上大静脈が右心房に開口していることを前提として，左右の上大静脈の発達の差，左右の上大静脈間の吻合の有無，吻合の発達の程度，および吻合の傾きによって，最初に４つの型に分類した．Ⅰ型は上大静脈間に吻合が存在していない場合，Ⅱ型は上大静脈間に吻合が水平の場合，Ⅲ型は上大静脈間吻合が左上方から右下方に傾いている場合，Ⅳ型は上大静脈間吻合が右上方から左下方に傾いている場合である．そしてさらに竹之下は，Ⅱ，Ⅲ，Ⅳ型を５種類に分類した．すなわち，a：上大静脈間吻合が細く，かつ左右の上大静脈が同径である場合，b–eは上大静脈間吻合が太い場合で，b：左右の上大静脈が同径の場合，c：右上大静脈が左上大静脈よりも太い場合，d：左上大静脈が右上大静脈よりも太い場合，e：右上大静脈が消失している場合である．竹之下は理論的に考えられない変異を除外し，Ⅱ型を５種類，Ⅲ型を３種類，Ⅳ型を４種類に分け，最終的に重複上大静脈を４型13種に分類した．本例は，そのⅢa型に相当するが，竹之下自ら述べているように，この分類では奇静脈の変異については加味されていない．過去の報告において，Nandy and Blair[4]のみが，重複上大静脈に奇静脈系の変異を含めた分類を行っている．本例は対性の奇静脈と伴っていたので，そのＤ型に相当するのであるが，竹之下[13]小倉ら[14]は，奇静脈系に言及した重複上大静脈の報告例が極めて少ないことを指摘している．竹之下[13]の報告をもとに，国内における対性の奇静脈

を伴う重複上大静脈の部検報告例[15,16,17,18]の調査を試みたところ，本例はその20例目に相当した．また，当大学における解剖学実習体での出現頻度は817体中１体（0.12%）であった．

本例では，左右の上大静脈の直径が同等であり，左右の奇静脈の直径では，左側の奇静脈が右側の奇静脈のほぼ倍近い値を示した．さらに下方では，左右の奇静脈は他の静脈とともに左腎静脈に合流していたことから，対性に現れた胎生期の静脈系の形成過程において，左側の静脈系が優位に発達した症例と考えられる．なお，ウシ，ヒツジなどの反芻類やブタなどの偶蹄類には，ヒトと異なり，対称的な左奇静脈が存在する[19,20]．増子・井上[21]は，重複上大静脈と対性の奇静脈に加え，右心房に開口する左肝静脈の共存例を報告しているが，本例ではみられなかった．

重複上大静脈では，心臓にも卵円孔開存や中隔欠損などの異常を伴うことが報告されている[11,27]．本例の心臓では，室上陵と右心室中央からの異常筋束を認め，その異常筋束は右心室の内腔を二室に分けていた．右心室内腔の異常筋束が関与する疾患としては，右室二腔症[22,23]がある．右室二腔症では，心室中隔欠損を伴うことが多いとされているが[22,24]，本例の心室中隔に異常は認められなかった．なお，本例が右室二腔症であったどうかについては生前の記録がないため不明である．本邦の剖検報告例を調査したところ，重複上大静脈と対性の奇静脈および右心室内腔に異常筋束が共存した例は本例の他にみられず，臨床報告例では，左上大静脈遺残および右室内異常筋束が共存した例が一例[25]であった．しかしながら，その臨床報告例の中では奇静脈系の所見については記されていない．Hartman ら[26]は，先天的に存在する異常筋束が，経時的な発達に伴って右心室内部を徐々に二分し，２歳以降では形態的および機能的にも完全な右室二腔症となるであろうと述べている．本例は，発達過程における筋束と静脈系の相互関係についても看過出来ないことを示している．

結　　論

１）2008年度松本歯科大学解剖学実習において，肺炎で死亡した66歳の日本人女性に，重複上大静脈の一例に遭遇した．

２）本例は，竹之下の分類ではⅢa 型であり，Nandy and Blair の分類ではＤ型に属した．

３）当大学の解剖学実習体における重複上大静脈の出現頻度は，0.122%であった．

４）本例では，右心室内腔に異常筋束を認め，右心室を二室に分けていた．

謝　　辞

稿を終えるにあたり，写真撮影に協力していただきました吉井次郎技術員に御礼申しあげます．本例に対して助言を頂きました松本歯科大学教授井上勝博先生ならびに宮崎大学農学部准教授日高勇一先生に感謝します．

文　　献

1）小川鼎三，森　於菟，大内　弘，平沢　興，森　富，山田英智，森　優，山元寅男，岡本道雄，養老孟司（1995）分担解剖学２，脈管学・神経系，第11版，110–46，金原出版，東京．

2）McCotter RE（1916）Three cases of persistence of the left superior vena cava. Anat Rec **10**：371–83.

3）Donadio N（1925）Ein Fall von Verdoppelung der Vena cava superior. Anat Anz **59**：321–7.

4）Nandy K, Blair CB（1965）Double superior venae cavae with completely paired azygos veins. Anat Rec **151**：1–10.

5）井上勝博，増子貞彦（1980）対性の奇静脈を伴う重複上大静脈の一例について．千葉医学 **56**：215–6.

6）Bergman RA, Thompson SA, Afifi AK and Saadeh FA（1988）Compendium of Human Anatomic Variation –Text Atlas, and World Literature. Cardiovascular System, 57–119. Urban & Schwarzenberg Inc, Baltimore, USA.

7）Arslan G, Ozkaynak C, Cubuk M, Sindel T and Luleci E（1999）Absence of the azygos vein associated with double superior vena cava. A case report. Angiology **50**：81–4.

8）Garg A, Sadler MR and Rozkovec A（2000）Dual chamber pacemaker implantation via a double superior vena cava. Pacing Clin Electrophysiol **23**：142–3.

9）Albay S, Cankal F, Kocabiyik N, Yalcin B and Ozan H（2006）Double superior vena cava two cases. Morphologie **90**：39–42.

10）Adachi B（1933）Das Venensystem der Japaner Ⅰ, Kenkyusha, Tokyo, pp 68–76.

11）山鳥　崇，高島隼二，高島　恁（1966）重複上

大静脈の一例について．解剖誌 **41**：213–21.
12) Fujimoto Y, Okuda H and Yamamoto M (1972) A case of the bilateral superior venae cavae with some other anomalous veins. Okajimas Folia Anat Jpn **48**：413–26.
13) 竹之下秀雄（1986）対性奇静脈を伴う左上大静脈遺残の1例報告と遺残する左上大静脈の分類についての1つの試み．解剖誌 **61**：669–82.
14) 小倉和子，田沼久美子，浅川光夫，北沢　命，鈴木基治，吉川文雄（1982）重複上大静脈の2例について．日医大誌 **49**：131–8.
15) 長島聖司，大塚健二，山木宏一，宮崎道雄（1988）重複上大静脈の1例．解剖誌 **63**：197.
16) Chisato Mori, Hisashi Hashimoto and Kazumasa Hoshino (1990) Two cases of double superior vena cava Jpn Heart J **31**：881–8.
17) Tohno S, Azuma C, Tohno Y, Hasegawa S, Hamatani S and Hayashima S (2005) A case of double superior venae cavae with paired azygos veins. J Nara Medical Assoc **56**：195–200.
18) 上村　守，竹村明道，戸田伊紀，玉田善堂，池宏海，諏訪文彦（2005）腕頭静脈欠如および対性奇静脈を伴う重複上大静脈の一例．解剖誌 **80**：51.
19) 大久保真人（2000）日本人のからだ，解剖学的変異の考察，269–380，東京大学出版会，東京.
20) 加藤嘉太郎（1961）家畜比較解剖学図譜，下巻，脈管の部，400–82，養賢堂，東京.
21) 増子貞彦，井上勝博（1982）重複下大静脈と直接右心房に開口する左肝静脈とが共存する1例．解剖誌 **57**：169–74.
22) Hartman AF Jr, Tsifutis AA, Arvidsson H and Golding D (1962) The two chambered right ventricle : report of nine cases. Circulation **26**：279–87.
23) Fellows KE, Martin EC and Rosenthal A (1977) Angiocardiography of obstructing muscular bands of the right ventricle. Am J Roentgenol **128**：249–56.
24) 森田一郎，藤原　巍，野上厚志，山根尚慶，吉田　浩，勝村達喜（1992）成人右室二腔症の3治験例．日臨外医会誌 **53**：594–8.
25) 清水雅俊，河田正仁，岡田敏男，田中秀和，竹中かおり，升川健司，小林征一，水谷哲郎（2000）右室内異常筋束に肺動脈弁狭窄，左上大静脈遺残・冠静脈洞還流の合併した成人例．診療と新薬 **37**：1009–11.
26) Hartman AF Jr, Golding D and Carlsson E (1964) Develoment of right ventricular obstruction by aberrant muscle bands. Circulation **30**：679–85.
27) Winter FS (1954) Persistent left superior vena cava. Survery of world literature and report of thirty additional cases. Angiology **5**：131–7.