〔図説〕 松本歯学 14：376～378，1988

頭蓋底レベルのX線CT像

丸山　清，長内　剛，箇井　稔，児玉健三，柴田常克
松本歯科大学　歯科放射線学講座（主任　丸山　清 教授）

X線診査では目的とした疾患以外に偶然にその他の異常所見を見出すことがある．

ここに供覧する症例は25才の男性で，左上顎第一大臼歯の抜歯を受けた際，口蓋根から上顎洞に穿孔し，生食水等で洗浄したところ鼻腔へも正常に流れ込み，特に膿汁や多量の出血ということはなかった．穿孔部は数日で閉鎖し，日常生活に不自由はなかったが，抜歯後上顎洞に異常が残らないかという患者自身の不安からスキャンを行うことになった．

図1のスキャノグラムに見るごとく，鼻翼外聴道線に平行にスキャンを行ない，その結果図2の面像所見が得られた．

左側上顎洞の大部分は軟組織でその中央部に空気が見られる．液体であれば仰臥位でスキャンしているから水平な液面形成を示すはずであるが，洞の中央に含気部を持つところをみれば軟組織であることがわかる．

次に図3の如く，楕円形のROIを設定してCT値を測定した結果はMean（平均値）42.6であった．粘膜の肥厚かおそらく炎症性の変化であろう．

更に図4の如くCT値のProfileをとってみた．画面上方のやや傾斜した横線部位のCT値が測定されており，右側上顎洞と左側上顎洞の中央は鼻腔で空気を，カーブの上昇したCT値約500の部分は上顎洞骨壁の硬度を示している．

その他は軟組織なわけであるがマイナスのCT値は脂肪で，筋肉は70～90程度である．尚，水はHounsfield単位で0，空気は－1000と規定されている．

（1988年11月受理）

参考文献

1）Wegener, O. H：高橋睦正，福井康太郎訳（1985）Whole Body Comkuterized Torography 日本語版，第一刷，95—107．日本シェーリング，大阪．
2）Kieffer, S. A. and Heizman, E. R.（1979） An Atlas of Cross-secitional Anatomy, 35—73. Harper & Row, New York.
3）Rohsen, J. W., 横地千仞（1986） 解剖学カラーアトラス，第一版第2刷，115—118．医学書院，東京．
4）Wackenheim, A., Jeanmart, L. and Baert, A. L.（1980） Craniocerebral Computer Tomography, 115—118. Springer Verlag, Berlin.
5）平敷淳子，亀井民雄（1985）頭頸部CT診断アトラス，57—94．朝倉書店，東京．
6）Ferner, H. 編：小川鼎三，石川浩一訳（1971） 臨床応用局所解剖図譜，第三版，221—225．医学書院，東京．
7）Takahashi S. (1969) An Atlas of Axial Transverse Tomograph% and its Clinical Application, 40—50. Springer-Verlag, Berlin.
8）Dillon, N. N. (1988) Computed Tomography of the Head and Neck, 2,27—3,5. Raven press, New York.

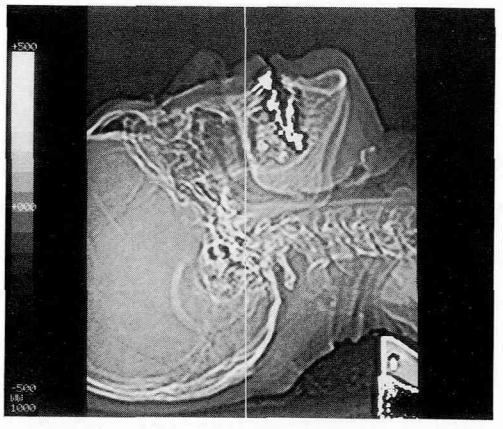

図1：スキャノグラム

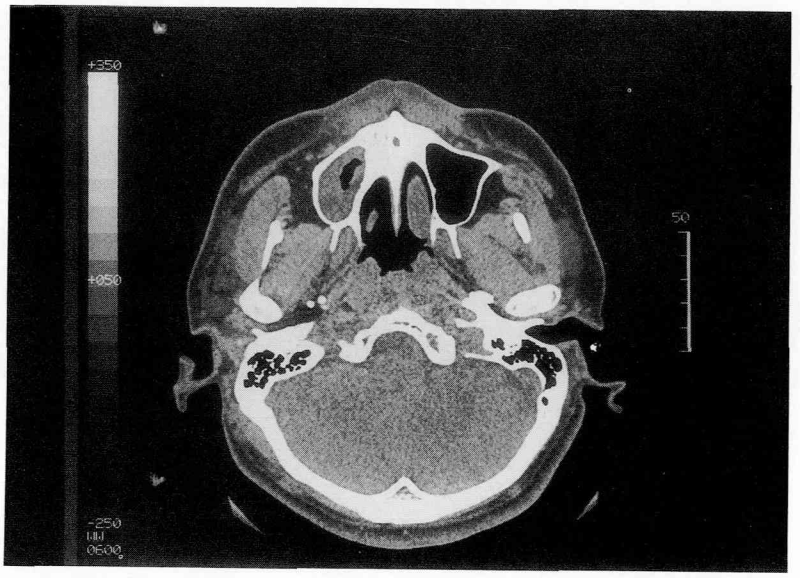

図２Ａ：CT 画像

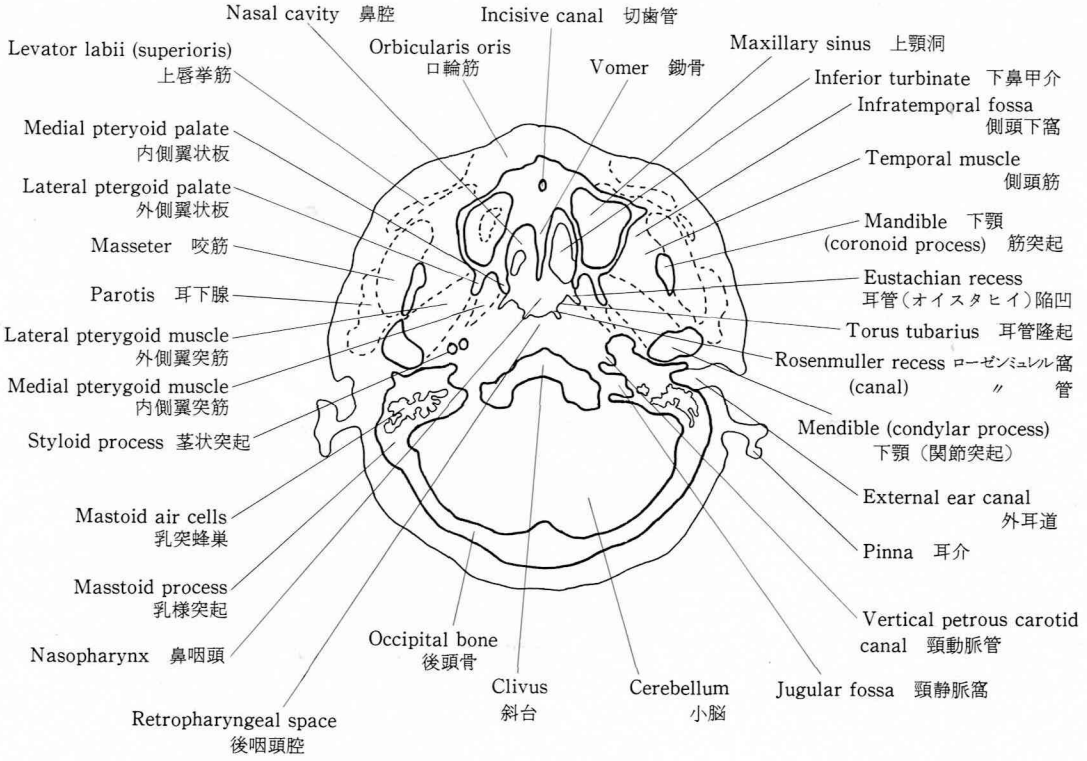

図２Ｂ：ａの解剖学的説明

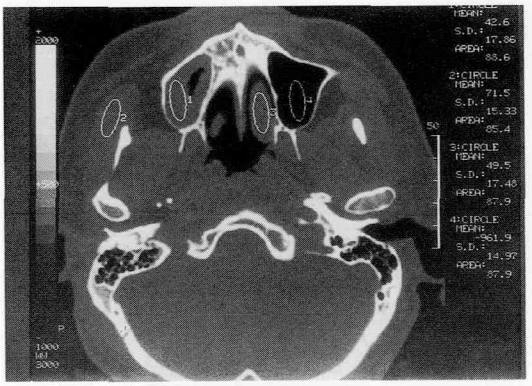

図3：ROIによるCT値

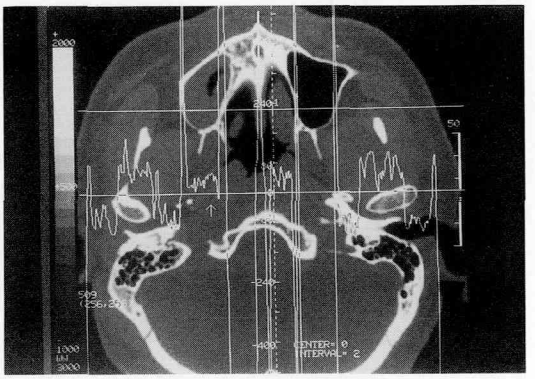

図4：プロフィール画像