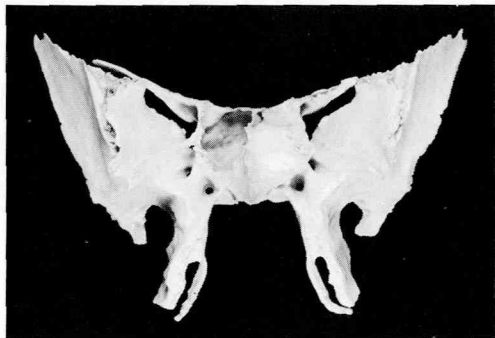


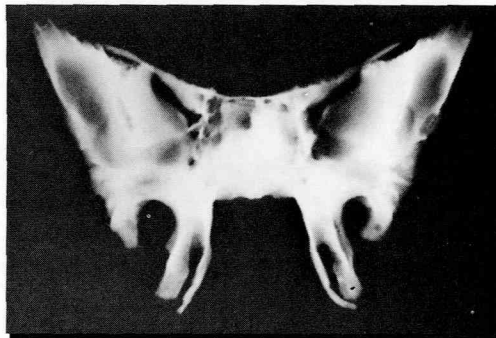
## 蝶形骨のX線解剖

丸山 清, 長内 剛, 筒井 稔, 馬瀬直通

松本歯科大学 歯科放射線学教室 (主任 丸山 清 教授)

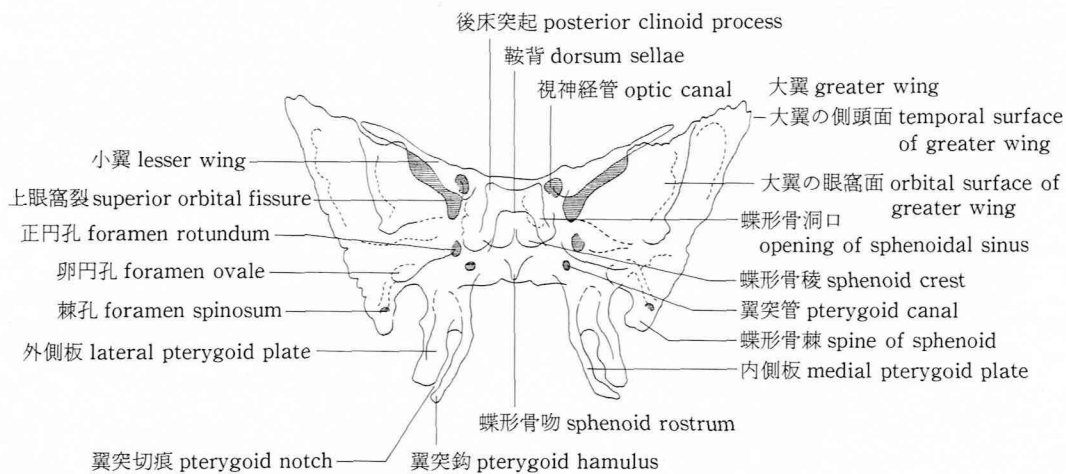


蝶形骨標本 (前面)



蝶形骨のX線像 42 KVp 50 mA 0.05 sec 100 cm

### 蝶形骨 sphenoid bone



### 参 考 文 献

Rohsen, J. W., 横地千仞 (1986) 解剖学カラーアトラス, 第一版第2刷, 28, 29. 歯学書院, 東京.

Ferner, H. 編: 小川鼎三, 石川浩一訳 (1971) 臨床応用局所解剖図譜, 第三版, 5-18. 医学書院, 東京.

上条雍彦 (1956) 口腔解剖学 第一巻 骨学, 第2版

第12刷, 52-59. アナトーム社, 東京.

Kieffer, S. A. and Heitzman, E. R. (1979) An Atlas of Cross-sectional Anatomy, 40-49. Harper & Row, New York.

Wegener, O. H.: 高橋陸正, 福井康太郎訳 (1985) Whole Body Computerized Tomography 日本語版, 第一刷, 95-107. 日本シェーリング, 大阪.