〔総説〕 松本歯学 3：97～107, 1977

Ameloblastic Odontoma とその類似疾患について

加 藤 倉 三
松本歯科大学 歯科放射線学教室

徳 植 進
松本歯科大学 総合診断口腔外科学教室

枝 重 夫
松本歯科大学 口腔病理学教室

Ameloblastic Odontoma and Allied Lesions

KURAZO KATO
Department of Dental Radiology, Matsumoto Dental College

SUSUMU TOKUUE
Department of Oral Diagnostics and Surgery, Matsumoto Dental College

SHIGEO EDA
Department of Oral Pathology, Matsumoto Dental College

Summary

In the present article, 31 cases of so-called ameloblastic odontoma reported in Japan, including our 2 cases (Figs. 1 to 5), were reviewed on the clinical point of view (Table 1). An analysis of these cases revealed that the ages were young, ranging 2.5 to 76 years, with an average age 16.8, nineteen patients were male and 12 were female, and that the lesions occurred in the upper jaw in 9 cases and in the lower jaw in 22 cases, and frequently accompanied by an impacted tooth.

Moreover, the nomenclature of these tumors, such as ameloblastic odontoma, ameloblastic fibro-odontoma, odonto-ameloblastoma and odonto-ameloblastic fibroma, was discussed. These 4 names were considered to be used separately for the different 4 tumors.

(1977年10月24日受理)

歯系（歯原性）混合腫瘍の1つに ameloblastoma（エナメル上皮腫）ないし ameloblastic fibroma（エナメル上皮線維腫）に歯牙硬組織形成を伴ったいわゆる ameloblastic odontoma（エナメル上皮歯牙腫）がある．しかしこの腫瘍は，古くは simple odontoma（単純性歯牙腫），soft odontoma（軟性歯牙腫）ないし ameloblastoma（エナメル上皮腫）の1型とされていたことがある（石川，秋吉，1969）[20]．本邦においても後述の如くそれとほぼ同様の名称で報告されてきた。しかし近年にいたり ameloblastic odontoma（エナメル上皮歯牙腫）が広く用いられるようになった．ところが1971年 W.H.O. は，この ameloblastic odontoma を捨てて，新たに ameloblastic fibroodontoma（エナメル上皮線維歯牙腫）と odonto-ameloblastoma（歯牙エナメル上皮腫）の2名称を作ったのである（Pindborg and Kramer）[52]．従って現在では，この種の腫瘍に対する診断名についていささか混乱状態にあると思われる．そこでわれわれは，本邦におけるこの種の歯系混合腫瘍の症例報告を通覧し，病名について若干の考察を加えたいと思う．

Ameloblastic odonoma（エナメル上皮歯牙腫）とはどういう病気なのか

ameloblastic odontoma（エナメル上皮歯牙腫）と呼ばれる腫瘍を説明するために，まずわれわれが経験した2つの症例について，それらの概略を再録することにしたい．

症例　1（Eda, et al. 1977[8] 参照）

患者　町○満○○　22才　♀

主訴　右側上顎大臼歯部の腫脹と圧迫様異和感．

家族歴　母系に癌腫が多いとのことである．

既往歴　11才時虫垂炎を起こしたが他著患を知らず．

現病歴　約1年前上顎右側の腫脹に気がついたが，疼痛がないのでそのまま放置していた．昭和50年5月12日，某歯科医に紹介され，松本歯科大学病院を訪れたものである．

現症　全身的所見ならびに臨床諸検査の結果はともに正常範囲内であった．しかし，右眼窩下部より右口唇裂にかけてやや腫脹し，そのため鼻翼溝が浅く，顔貌は左右がやや非対称性であった．皮膚色には異常はないが，触診により弾力性硬，非可動性であった。また頬部皮膚との癒着は少なく，顎下リンパ節の腫脹ならびに圧痛は認められなかった．

口腔内所見としては，開口程度は2横指半で，8～6が欠如していたが抜歯等の記憶はないとのことであった．同部の歯槽堤を中心に，齦頬移行部より口蓋側のほぼ正中まで小鶏卵大の境界明瞭な腫脹があった．その粘膜は健全色で，対合歯による圧痕部はやや白く角化の傾向を見せていたが，潰瘍形成はなかった．なお，試験穿刺による約0.8cc の内容液にはコレステリン結晶を含まず，その細菌培養によりミクロコッカス，単球菌，2連球菌，4連球菌，6連球菌を得た．その耐性試験ではアミノベンジールペニシリン，アルベオシン（卌），クロラムフェニコール（卄），テトラサイクリン，メタサイクリン，セファロリジン（＋）であり，特に注目すべき点は認められなかった．

X線像では，右上顎前方を中心に嚢胞様骨吸収が観察され，さらに8と思われる埋伏歯，洞頬側骨と口蓋板の右方よりの吸収ならびに大小不同の10数個の石灰化物の認められた（図1）．

臨床診断　埋伏歯冠が壁内に入っていれば濾胞性歯牙嚢胞に歯牙腫を伴ったもの，さらにはエナメル上皮腫も疑われた．

処置および経過：5月23日，全身麻酔下に手術は歯槽頂線と5部より正中部にかけた斜めの切開に始まり，剝離子で腫瘍部を露出させた．この際に埋伏歯と腫瘍壁は関係ないことを認めた．腫瘍部はきわめてもろく摘出時に容易に小塊に分離した．眼底部骨の小吸収部は剝離困難であるとともに眼球の維持を考え，一部腫瘍壁を残し開放創として，予め作成した義歯によるタンポン保持を計った．その後，信州大学医学部付属病院を経て新潟大学医学部付属病院に移ったが，18ケ月を経過した現在，再発の傾向はないという．

病理組織所見：腫瘍の大部分はエナメル器類似の上皮性細胞の増殖と幼若な歯髄に似た間葉系細胞とから成って ameloblastic fibroma（エナメル上皮線維腫）の像を呈し，さらに一部には complex odontoma（複雑歯牙腫）の形成が認められた（図2）．すなわちこの歯牙腫は，歯牙の形態をまったくとらず，不定形の象牙質の一部にエナメル質が形成している部分やセメント質瘤が単独に

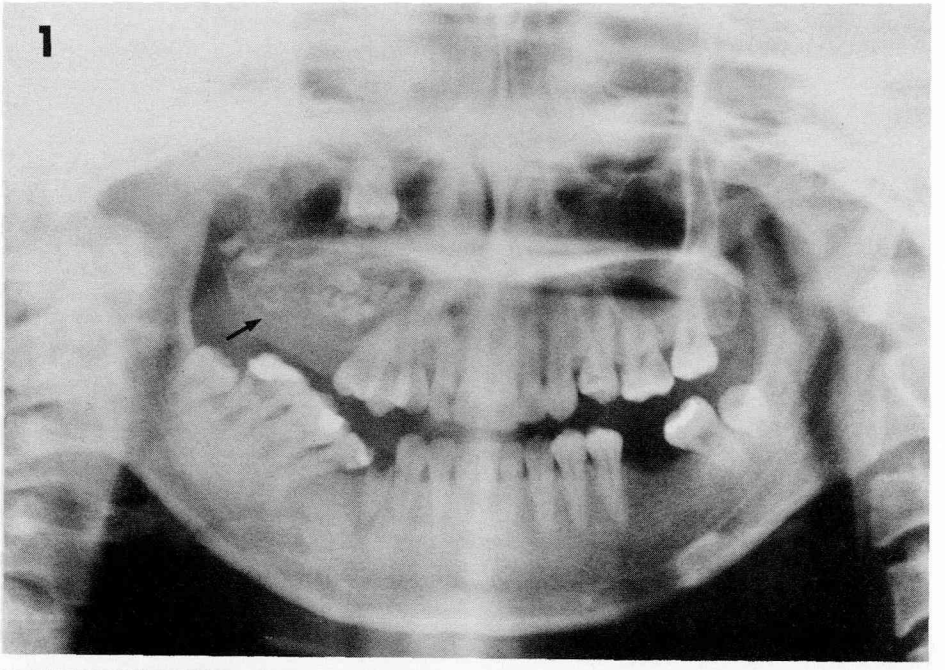

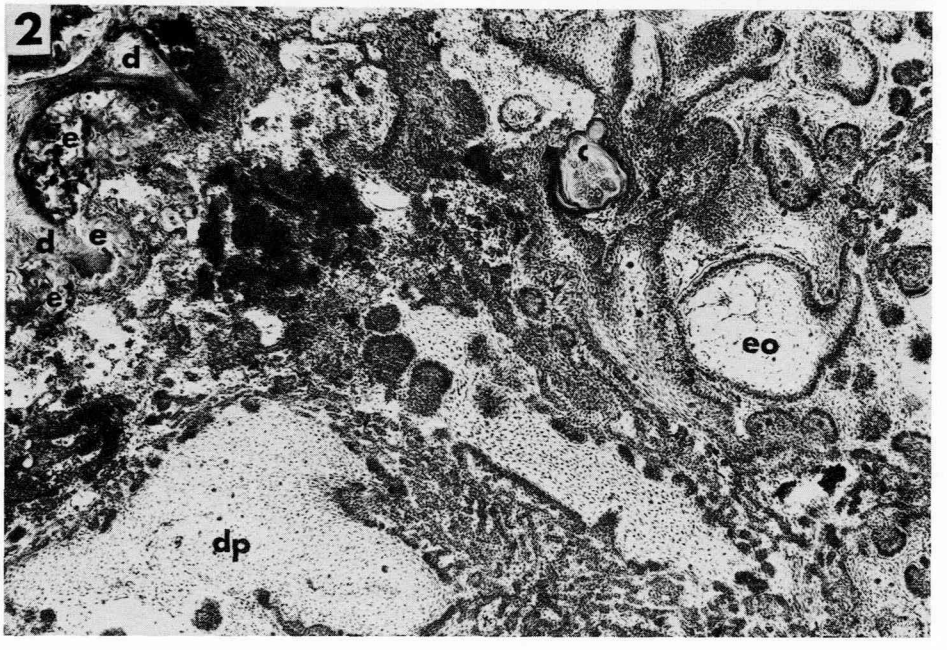

図1：症例1の患者のオルソパントモグラフ．上顎右側大臼歯部にX線不透過性物を含む透過巣口一ある(矢印)．その上方に埋伏大臼歯が認められる．

図2：症例1の組織像，エナメル器類似(eo)のものを含む歯系上皮の増殖と歯乳頭類似(de）の幼若中胚葉性組織から成り，一部にセメント質（c），象牙質（d），エナメル質（e）の形成がある．(40×)

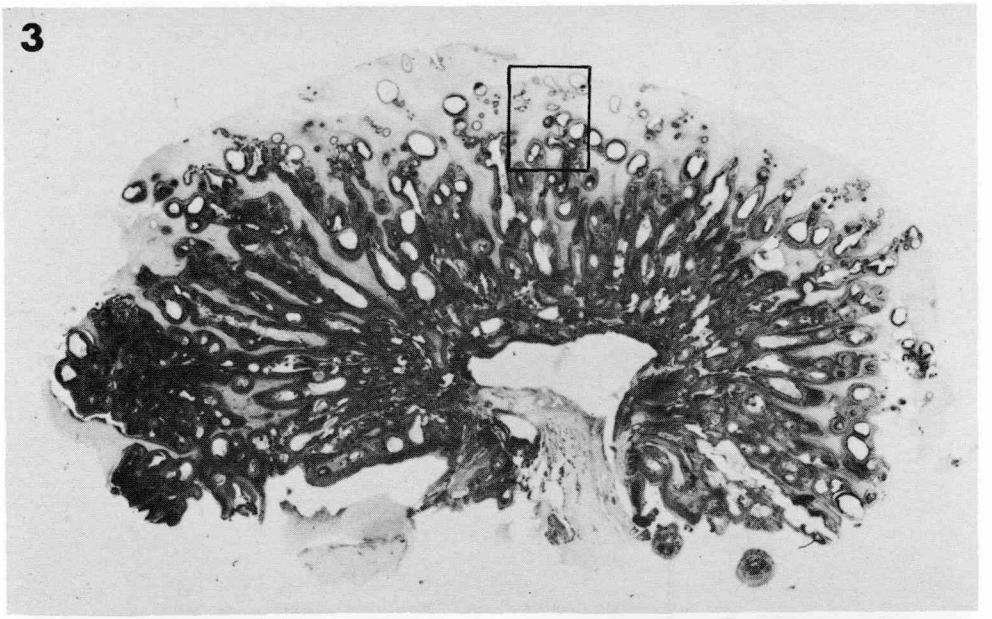

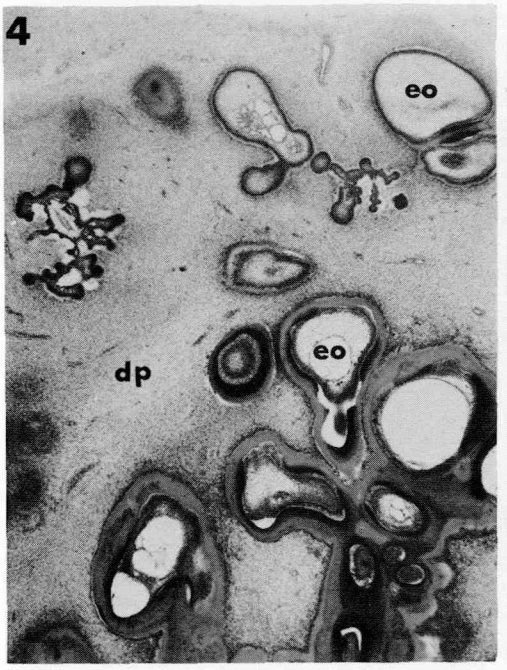

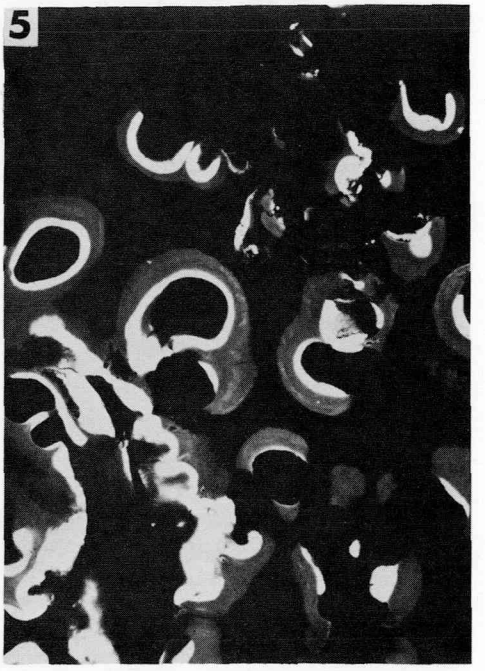

図3：症例2の摘出材料の病理組組標本全形．中心側3/4は歯牙腫，外側1/4は軟組織から成る．（4×）

図4：図3の四角内の拡大像．下方は複雑歯牙腫で，上方は歯乳頭類似（dp）の間葉組織とエナメル器類似（eo）のものを含むエナメル上皮腫の小胞巣が混在している．（25×）

図5：図4とほぼ同じ部位のポリエステル樹脂包埋研磨標本のマイクロラジオグラフ．エナメル質はX線不透過性で，半透過性の象牙質とは明瞭に区別できる．（25×）

現われているものなど種々であった．さらに注目すべきことは一部のエナメル芽細胞や歯系上皮細胞中にメラニン色素の出現をみたことである．

症例2（輻形，他，1970[16]参照）

患者　吉○聖○　　2才6か月　♀

主訴　頤部の突出およびAの萌出遅延．

家族歴・既往歴　特記すべき事項はない．

現病歴　母親によると，生後9か月項に下顎前歯部歯肉の腫脹に気がついたが，その大きさに著しい変化がなく，疼痛もなかったので，そのまま放置していたとのことである．その後，某国立病院にてX線撮影の結果，エナメル上皮腫と診断され東京歯科大学口腔外科に紹介されて来院した．

現症　体格，栄養ともに中等度．体温，脈膊，血液や尿などの臨床諸検査には異常を認めなかった．顔貌所見では，頤部に鶏卵大の非炎症性腫脹があり，下顎前突の傾向が強かった．

口腔内所見では，$\overline{D}$〜|〜$\overline{C}$歯槽部より骨体にかけて両側性の無痛性腫脹が観察された．腫脹部の粘膜は健全色であったが，一部に羊皮紙様感を触知できた．$\overline{B}$|と|$\overline{A}$との間の歯牙欠損部の幅はかなり広く，$\overline{A}$|の歯冠幅径以上を示していた．

X線所見としては，$\overline{E}$〜|〜$\overline{C}$の骨体部に拇指頭大の高度のX線不透過性物が認められ，これと周囲組織とは一層の透過線で明瞭に区別できた．

臨床診断：歯牙腫

処置および経過：GOF 全身麻酔下に，腫瘍摘出手術を行った．$\overline{E}$|と|$\overline{D}$との頬側歯肉に縦切開を加え，ノイマン切開にて歯肉粘膜骨膜を剝離飜転した．骨膜下に弾性に富んだ結合組織があったのでそれを除去すると表面が凹凸不平な腫瘍塊が現われた．それを一塊として摘出した．術後の経過はきわめて良好で，4年4か月を経過しても再発の傾向はまったくみられない．

病理組織所見：腫瘍塊の中心部約¾は歯牙硬組織から成り，その周囲約¼は上皮成分と結合織とが混在した軟組織であった（図3）．これらを拡大して詳細に観察すると，歯牙硬組織は歯牙の形態を示しておらず，しかも象牙質の内部にエナメル質から形成されている部分が多いので complex odontoma（複雑歯牙腫）と診断され（図4，5），軟組織では歯髄に似た幼若な結合織中に ameloblastoma（エナメル上皮腫）の小さい胞巣が島嶼状に散在し，ameloblastic fibroma（エナメル上皮線維腫）の像を呈していた（図4）．材料の一部をポリエステル樹脂に包埋してから厚さ約60 μの研磨標本を作り，Softex CMR型で撮ったマイクロラジオグラフによると，不定形の象牙質の内側にX線不透過性のエナメル質が形成されていることが明瞭に観察できた（図5）．

次にこれら2つの症例を比較検討してみよう．両者ともに complex odontoma（複雑歯牙腫）と ameloblastic fibroma（エナメル上皮線維腫）とから成立しているが，その量的関係は正反対で，症例1では主として ameloblastic fibroma（エナメル上皮線維腫）であるのに比して，症例2では大部分が complex odontoma（複雑歯牙腫）である．また odontoma（歯牙腫）の部を比較すると，症例1では象牙質，エナメル質，セメント質などが形成されているが，歯牙の形態からはおよそかけはなれている．これに対し症例2では象牙質とエナメル質の排列は逆ではあるが歯牙に近い形をとっているのに注目しなければならない．このような組織像をみると，症例1はかなり未成熟であり，症例2は成熟しているといえるが，患者の年齢は，前者が22才，後者が2才6ヶ月でまったく逆であるのも興味深い．

日本における本疾患の症例報告と病名についての問題点

ameloblastic odontoma（エナメル上皮歯牙腫）の本邦における最初の報告は，生田・増田（1930）[17]で，その時の診断名は琺瑯腫であった．しかしその記載には〝腫瘍ハ全ク上皮性細胞及ビ結締織ヨリナル．上皮性細胞ハ明ラカニ琺瑯上皮細胞ニ酷似ス．……（中略）……更ニX線像ニヨリテ認メタル半月状ノ暗影ハ，明ラカニ幼若琺瑯質ニ酷似セル組織ニシテ「エオンジ」（筆者注：エオジンの誤植）ニ濃淡種々ニ染色スル球状硝子様物質ノ集塊ナリ．……（後略）……〟とあり，本疾患であることが明瞭である．次に宮崎・荒井（1939）[37]は琺瑯上皮腫Ⅳ型として報告し，斉藤（1943）[53]）は〝琺瑯質を形成せる琺瑯上皮腫〟，榎本，他（1944）[9]は〝歯牙腫様上皮を含んだ嚢胞〟という長い名前で発表した．佐藤（1955）[55]が複雑性歯牙腫としたものも，〝結合織被膜の内部に，一部では歯乳頭に一致する結合織の基質，歯帯状，エナメル器状の上皮構造が散在し……〟と

表1．日本におけるAmeloblastic odontomaおよび類似疾患の症例

No.	著者	発表年	年齢	性	部位	診断名	埋伏歯	備考
1.	生田，増田	1930[17]	7	♀	上顎左側	琺瑯腫	⌊2	
2.	宮崎，荒井	1939[37]	17	♂	下顎左側	琺瑯上皮腫Ⅳ型	?	
3.	斉藤	1943[53]	15	♂	3⌉～下顎枝	琺瑯質を形成せる琺瑯上皮腫	-	
4.	榎本，他	1944[9]	26	♂	上顎右側前歯部	歯牙腫並びに琺瑯腫様上皮を含んだ嚢胞	-	
5.	佐藤*	1955[55]	7	♀	下顎右側臼歯部～下顎枝	複雑性歯牙腫	?	
6.	小林，他	1959[27]	2.6	♂	E～C⌉部	歯牙硬組織の形成を認めた軟性歯牙腫	E⌉	長尾，他*(1960)[44]
7.	長尾，他	1959[45]	10	♂	8～4⌉部	ameloblasto-odontoma	65⌉	
8.	正木，他	1961[34]	13	♂	⌈6～8部	ameloblastic odontoma	⌈7	正木，他*(1960)[33]
9.	岩沢，田中*	1963[23]	5	♂	⌈E～下顎枝	ameloblastic odontoma	⌈6 未萌出	
10.	石木，富田*	1965[21]	16	♂	2⌉～⌈3部	エナメル上皮歯牙腫	3⌉	再発
11.	滝川，他	1968[63]	13	♂	8⌉～⌈2部	エナメル上皮歯牙腫	8 5 4 3⌉	新国，他*(1962, 1963, 1967)[46, 41, 47]
12.	滝川，他	1968[63]	21	♂	⌈2～4部	エナメル上皮歯牙腫	-	新国，他*(1967)[47]
13.	藤野，他*	1968[12]	20	♂	7⌉部	ameloblastic odontoma	7⌉	
14.	林，他*	1968[16]	19	♀	8 7⌉部	ameloblastic odontoma	8⌉	
15.	輻形，他	1970[66]	2.5	♀	E⌉～⌈C部	ameloblastic odontoma	A⌉	高橋，他*(1967)[62]
16.	服部，他	1970[15]	13	♂	⌊2 3部	ameloblastic odontoma	⌊3	服部，他*(1968)[14]
17.	加子，他	1971[25]	10	♂	上顎前歯部	エナメル上皮歯牙腫	++	
18.	土井，他*	1972[6]	68	♂	⌊2～5部	ameloblastic odontoma	?	
19.	山下，他*	1973[67]	10	♀	左側頬部から下顎角部	ameloblastic odontoma	?	
20.	鈴木，他*	1973[60]	8	♀	下顎左側臼歯部	ameloblastic fibro-odontoma	+	
21.	河野，他*	1975[28]	12	♂	⌈7～下顎枝	ameloblastic odontoma	⌈8	
22.	森，他	1976[39]	25	♂	⌊2～5部	odonto-ameloblastoma	-	田島，他*(1972)[61]
23.	森，他	1976[39]	26	♂	7～4⌉部	odonto-ameloblastoma	5⌉	森，他*(1974)[40] Mori, et al. (1976)[38]
24.	末永，他	1976[59]	7	♀	⌈4～7部	ameloblastic odontoma	⌈5 欠如	末永，他*(1974)[55] メラニン色素
25.	永井，中村	1976[43]	13	♂	上顎前歯部	ameloblastic odontoma	2 1⌉未萌出	永井，中村*(1975)[42]
26.	梅沢，他*	1976[65]	8	♀	⌈C～E部	ameloblastic fibro-odontoma	⌈C	
27.	黒柳，他*	1977[29]	13	♀	6～4⌉部	cystic ameloblastic odontoma	5⌉	
28.	伊藤，他*	1977[22]	11	♀	⌊1～5部	odonto-ameloblastoma	⌊3	
29.	藤波，他*	1977[11]	76	♀	⌈2 3部	ameloblastic odontoma	?	
30.	刑部，他*	1977[26]	6	♂	E⌉遠心歯槽部	ameloblastic fibro-odontoma	6⌉未萌出	
31.	Eda, et al.	1977[8]	22	♀	8～6⌉部	melanotic ameloblastic fibro-odontoma	8⌉	吉田，徳植他*(1975, 1976)[68, 69]

注：同一症例の場合，論文を主とし，それ以前の学会発表などは備考欄に明記した。
また学会発表の場合には＊印を付した。年号の肩の数字は文献番号である。
なおこの他に Ishikawa (1957)[18] に3例，佐藤，他 (1968)[54] に1例があるが，臨床データの記載がないため本表からは除外した。

いう記載から本疾患と判断できる．さらに小林，他（1959）[27] は〝歯牙硬組織の形成を認めた軟性歯牙腫〟として報告している．このように本疾患は適当な診断名を用いられずに報告されて来たが，Ishikawa（1957）[18] は本邦で最初に ameloblastic odontoma の名称を採用し，3例を発表した．しかしその臨床的なデータ（例えば患者の年齢，性別，発現部位など）はまったく記載していない．その2年後，長尾，他（1959）[45] は，ameloblasto-odontoma として自験例を報告し，さらに正木，他（1961）[34] は〝特異な型をとった歯系混合腫瘍の1例〟を経験し，〝これが ameloblastic odontoma の一型に属するもの〟と考察した．それ以後の発表は ameloblastic odontoma ないしエナメル上皮歯牙腫が使用され，この名称が定着するに到った．（表1）．ところが冒頭に述べた如く，1971年にW.H.O.はこの名前を捨てて，新しく ameloblastoma と odontomaとodonto-amelo-blastoma を作った（Pindborg and Kramer）[52]．そのため本邦でも，鈴木，他（1973）[60] がいちはやく ameloblastic fibro-odontoma の名のもとに自験1例を報告した．さらに森，他（1976）[39] は odonto-ameloblastoma の名称で2症例を記載しており，現在では ameloblastic odontoma, ameloblastic fibro-odontoma, odonto-ameloblastoma の3種が用いられている（表1）．

さて，ameloblastic odontoma は消えるべき病名の過渡期における残存として理解できるが，ameloblastic fibro-odontoma（エナメル上皮線維歯牙腫）と odonto-ameloblastoma（歯牙エナメル上皮腫）の2種は区別され得る腫瘍でありながら，論文の顕微鏡写真などをみると一部に混同しているものがあるというのが現状のようである．そこで原点にもどって，W. H. O. の記載[52] を検討してみよう．まず ameloblastic fibro-odontoma は〝ameloblastic fibroma（エナメル上皮線維腫）の一般性状をもっているが象牙質やエナメル質をも含んでいる腫瘍〟と定義されている．そしてその解説ではX線的には ameloblastic fibroma と鑑別しにくいが，ある場合には石灰化物が明らかなこと，odonto-ameloblastoma と異なり上皮成分が ameloblastoma の像を呈さず，中胚葉成分が歯乳頭に類似することなどが述べられている．一方，odonto-ameloblastoma は〝エナメル質と象牙質があり，構造と性質の両方とも ameloblastoma のそれに類似した歯系上皮の存在することによって特徴ずけられるきわめて稀な腫瘍〟であると定義され，X線写真上に石灰化組織像が認められると記載されている．以上のような解説と付図とを詳細にみてみると，ameloblastic fibro-odontoma は，歯乳頭に似た中胚葉を主体とした ameloblastic fibroma に odontoma の所見が伴ったものであり，odonto-ameloblastoma は ameloblastoma に odontoma が付随したものと考えることができる．しかしながら厳密にこれら2つの名称を考えてみると，1つの疑問が生じてくる．それは両者ともに odontoma を伴っているのであるから，odontoma を付ける位置を一定にすべきではないだろうかということである．つまり前者では最後に位置し，後者では最初に出ているのは統一を欠いていることになる．もし odontoma を後に統一すると後者すなわちodonto-ameloblastoma は ameloblastic odontoma となり，従来の広い意味の疾患名と同一になるので位置を逆にしたと推察できるが，それなら odontoma を前に位置させて統一すればよいはずである．すなわち odonto-ameloblastic fibroma と odonto-ameloblastoma ということになる．ところがさらにもう1つの問題がある．それはこれらの混合腫瘍の命名では，2つの腫瘍名のどちらを前にするかということには，古くから原則があり，〝基本的な成分となっている方の腫瘍名を最後に置くのが一般の習慣になってゐる．〟（緒方，他 1940）[49] のである．この原則をふまえてW.H.O.の付図（Fig.36 とFig.38）[52] を見直すならば，ameloblastic fibro-odontoma の組織像（Fig.36）は odontoma がわずかに認められるのみであるから，先ほどの odonto-ameloblastic fibroma が適正であり，odonto-ameloblastoma の像（Fig.38）はこれも odontoma が付随的なので，この場合は，その名称でよいことになる．それでは，今回われわれの2症例はどちらに属するものであろうか．組織像（図2と図3，4）を比較すると，両者ともに ameloblastic fibroma が観察できるので，odonto-ameloblastoma は否定し得るが，前項ですでに指摘した如く，amelo-blastic fibroma と odontoma の量的関係は症例1と症例2とでは逆になっている．従って ame-

loblastic fibroma が主体の症例1には odonto-ameloblastic fibroma の名称が適切であり，odontoma が大部分を占める症例2には W.H.O. が新設した ameloblastic fibro-odontoma が最もよい疾患名となる．以上を要するに，fibroma の有無により名称が2種になり，さらに歯牙腫との量的関係から2種になるので，結局，次の4種に分類するのが適切と考えられるわけである．

1）ameloblastic odontoma（エナメル上皮歯牙腫） odontoma が主体で ameloblastoma が認められるもの．

2）ameloblastic fibro-odontoma（エナメル上皮線維歯牙腫） odontoma が主体で，他に ameloblastic fibrom を伴うもの．

3）odonto-ameloblastoma（歯牙エナメル上皮腫） ameloblastoma が主体で，その中に歯牙腫の形成が認められるもの．

4）odonto-ameloblastic fibroma（歯牙エナメル上皮線維腫）：ameloblastic fibroma が主体で歯牙腫の形成を伴っているもの．

さて次に，従来本邦で発表記載されたこの種の疾患が新しい分類のどれに属するかについては，きわめて興味深いところであり，論文付図などをみればある程度の見当がつくものも多いが，これらの腫瘍の発生原基が同じならば，その中間型（移行型）も存在するはずであり，さらに，組織の全体像を観察する必要があるので今回は差し控えたいと思う．そのかわり，合計31例（表1）の臨床所見についてまとめて考察することとする．まず患者の年齢は最年少2才6ヶ月から最高76才にわたり，平均16.8才で，性別では男性19例，女性12例で わずかに男性に多い．発現部位では，上顎9例，下顎22例で圧倒的に下顎に多く，前歯部は6例，臼歯部13例，前歯部～臼歯部に多発するということができる．これらの特徴は一般の ameloblastoma に似ている．さらに埋伏歯を伴うことが多く，データの明瞭な26例中，未萌出歯を含めると 実に21例（81%）において認められている．そしてその大部分の例において歯冠部付近にX線透過巣として現われている．

さらにこれら31例中で再発をみたものは石木・富田（1965）[21] の1例のみであった．すなわち，手術1年半後に再発したもので，その組織像は悪性転化を示していたという．外国では Frissell & Shafer (1953)[10] や Jacobson & Quinn (1968)[24] などの再発例の報告がある．従って摘出手術に際しては充分なる注意が肝要である．

最後に，症例1でみられた上皮性腫瘍細胞中のメラニン色素にふれておきたい．本邦の症例中にメラニン色素を記載しているのはわれわれ以外ではわずかに24．の末永，他（1976）[59] だけである．しかし〝一部の類骨象牙質の内部およびその周囲の基質に，メラニン色素の沈着が見られた．メラニン色素をもつ細胞は主として類円形の核と豊富な細胞質を有し，その中に多数の細顆粒状の黒褐色の色素を含む細胞からなっていた．〟というのみで写真もなく，上皮性か結合織性かも不明である．外国では Lurie（1961）[32] が23才の女性に現われたものを報告し，さらに Duckworth & Seward（1965）[7] は24才の女性にみられた症例を発表して，その発生を歯系上皮に求めている．本論文の症例1では22才の女性であるから，よく類似していて興味深い．歯系上皮がメラニン色素を産生するか否かについては問題があるが， Lawson, et al.（1976）[30] は正常な人間胎児の歯堤や歯蕾にメラニン色素を観察している．メラニン色素に関連して melanotic progonoma（黒色性プロゴノーマ）[20][31][32] を説明し，鑑別診断について述べる必要があろう．この腫瘍は melanotic epithelial odontoma (Mummery & Pitts, 1926[41]), melanoameloblastoma (Shafer & Frissell, 1953[56]), melanotic ameloblastoma (Tiecke & Bernier, 1956[64]; Miyake & Sugahara, 1960[36]), melanotic adamantinoma (Lurie, 1961[32])などと呼ばれて来たので，いかにも歯系腫瘍の如き印象を与える．しかしこの腫瘍は通常1才以下の乳児に発生し，その組織像は，基底細胞がエナメル芽細胞のような高円柱状をとらず，また内部の実質細胞も星状細胞にならないのでエナメル上皮腫のいかなる型にも類似していない．だから現在では歯系腫瘍としての受けとめ方には否定的で，神経外胚葉性の腫瘍であるという見方が優力である。そして病名も melanotic neuroectodermal tumor of infancy（小児黒色性神経外胚葉腫）が用いられるようになった（ Borello & Gorlin, 1966[2] ; Pindborg, 1970[51] ; Gorlin & Goldman ,1970[13] ; Pindborg & Kramer, 1971[52] ）．今回の症例1は，臨床的ならびに病理組織的にこの疾患とはあきらかに鑑別

できるものであった．そして"melanotic odonto-ameloblastic fibroma"がもっとも適切な病名と考えられた．しかし現在のところは"melanotic ameloblastic fibro-odontoma"が一般的であろう．

参考文献

1) Blake, H. and Blake, F. S. (1951) Ameloblastic odontoma, report of case. J. oral Surg. 9 : 240—243.
2) Borello, E. D. and Gorlin, R. J. (1966) Melanotic neuroectodermal tumor of infancy - A neoplasm of neural crest origin. Report of a case associated with high urinary excretion of vanilmandelic acid. Cancer, 19 : 196—206.
3) Cahn. L. R. and Blum, T. (1952) Ameloblastic odontoma, case report critically analyzed. J. oral Surg. 10 : 169—170.
4) Caruso, W. A. and Itkin, A. (1963) Ameloblastic odontoma. Oral Surg. 16 : 582—585.
5) Choukas, N. C. and Toto, P. D. (1964) Ameloblastic odontoma. Oral Surg. 17 : 10—15.
6) 土井　尚，谷口幸治，若山浩子，柴田寛一，堀田一（1972）上顎に発生した Ameloblastic odontoma の1例（会）．医療，26増刊2：767.
7) Duckworth, R. and Seward, G. R. (1965) A melanotic ameloblastic odontoma. Oral Surg. 19 : 73—85.
8) Eda. S., Tokuue, S., Kato, K., Uchida, E., Yoshida, T., Hayashi, T. and Kawakami, T. (1977) A melanotic ameloblastic fibroodontoma. Bull. Tokyo dent. Coll. 18 : 119—128.
9) 榎本太郎，武井敏光，澤口　晃（1944）　歯牙腫並に琺瑯腫様上皮を含んだ上顎嚢胞の1例について，歯科学雑誌，1：164—169.
10) Frissell, C. T. and Shafer, W. G. (1953) Ameloblastic odontoma, Report of a case. Oral Surg. 6 : 1129—1133.
11) 藤波好文，堂原義美，武田義豊，瀬口まり，山田公一，塩田重利（1977）高齢者にみられた Ameloblastic odontoma の1例(会)．第31回日本口腔科学会総会（B－I－34）
12) 藤野　博，田代英雄，香月　武，拝田　安，小野史郎(1968) Ameloblastic odontoma の1例について（会）　日口外誌，14：199—200.
13) Gorlin, R. J. and Goldman, H. M. (1970) Thoma's Oral Pathology. Vol. 1, 6th ed. Mosby, St. Louis.
14) 服部孝範，山田峰男，山田祐敬，米本和久（1968）Ameloblastic odontoma の1例（会）．日口科誌 17：342.
15) 服部孝範，山田祐敬，中島徹治，阿部本晴，甲斐川昭造（1970）Ameloblastic odontoma の1例．愛院大歯誌，8：48—52.
16) 林　一，今井利広，山本道也，酒井考子（1968）Ameloblastic odontoma と思われる1例会．日口外誌，14：211.
17) 生田信保，増田二郎（1930）上顎ニ於ケル琺瑯腫ノ一例．大日本歯医会誌，57：108—110.
18) Ishikawa, G.(1957)A histopathological study of odontogenic tumors. Acta Path. Jap. 7 : 525—539.
19) 石川梧朗（1960）歯原腫瘍について．とくに病理学的方面から．その2．口病誌，27：307—322.
20) 石川梧朗，秋吉正豊（1969）口腔病理学II．永末書店．京都.
21) 石木哲夫，富田喜内（1965）悪性転化を来した下顎エナメル上皮歯牙腫の1例(会)．日口科誌，14：239—240.
22) 伊藤信明，近江啓一，大屋高徳，藤岡幸雄，鈴木鍾美(1977) Odonto-ameloblastoma の1例(会)．第31回日本口腔科学会総会（B－I－33）
23) 岩沢　易，田中荘二郎（1963）小児に発生した ameloblastic odontoma について（会）．日口科誌，12：199.
24) Jacobson, P. H. and Quinn, J. H. (1968) Ameloblastic odontomas. Report of three cases. Oral Surg. 26 : 829—836.
25) 加子竜一郎，広瀬典富，金子　勲，小笠原祥二（1971）硬性歯牙腫27例の臨床的検討．日口外誌，17：417—422.
26) 刑部隆氏，田川俊郎，佐藤一郎，村田睦男（1977）Ameloblastic fibro-odontoma と思われる1症例（会）．第31回日本口腔科学会総会（B－I－35）
27) 小林八州男，川上英世，好士和夫（1959）歯牙硬組織の形成を認めた軟性歯牙腫の1例．口病誌，26：2122—2127.
28) 河野信彦，古本克磨（1975）　Ameloblastic odontoma の1例．日口外誌，21：449—453.
29) 黒柳錦也，正岡勇記，松下　茂，高橋庄二郎，酒井康友（1977）Cystic Ameloblastic Odontoma の1例（会）．歯科学報，77：244.
30) Lawson, W., Abaci, I. F. and Zak, F. G. (1976) Studies on melanocytes. Oral Surg. 42 :375—380.
31) Lucas, R. B. (1976) Pathology of Tumours of the Oral Tissues. 3rd ed. Churchill Livingstone, Edinburgh and New York.
32) Lurie, H. I. (1961) Congenital melanocarcinoma, melanotic adamantinoma, retinal anlage tumor, progonoma, and pigmented epulis of infancy. Cancer, 14 : 1090—1108.
33) 正木光児，黒岩　勝，野々村徹也（1960）臨床的

に Follicular Cyst の形を呈した Ameloblastic Myxofibroma の1例（会）日口科誌，9：474—475.

34) 正木光児，黒岩　勝，野々村徹也（1961）特異な型をとった歯系混合腫瘍の1例について．日口外誌，7：254—259.

35) Miller, A. S., López A., C. F., Pullon, P. A. and Elzay, R. P. (1976) Ameloblastic fibro-odontoma, Report of seven cases. Oral Surg. 41：354—365.

36) Miyake, S. and Sugahara, M. (1960) A case of melanotic ameloblastoma found in the anterior maxilla of a 2-month old male infant. Acta patholo. Jap., 10：657—664.

37) 宮崎吉夫，荒井元正（1939）琺瑯上皮腫ノ組織由来ニ就テ．口病誌，13：349—360.

38) Mori, Y., Sato, I. and Tajima, T. (1976) A case of odonto-ameloblastoma in mandible. Mie med. J. 26：75—82.

39) 森　喜郎，古田正彦，田川俊郎，佐藤一郎，田島時博（1976）Odonto-ameloblastoma の2症例と文献的考察．日口外誌，22：575—584.

40) 森　喜郎，田川俊郎，古橋正史，古田正彦，川原田幸三，佐藤一郎，田島時博（1974）Odonto-ameloblastoma の症例追加（会）．日口外誌，20：722.

41) Mummery, J. H. and Pitts, A. T. (1926) A melanotic epithelial odontome in child. Brit. dent. J. 47：121—130.

42) 永井哲夫，中村保夫（1975）Ameloblastic Odontoma の1例(会)．日口外誌，21：854—855.

43) 永井哲夫，中村保夫（1976）Ameloblastic odontoma の1例と文献的考察．日口外誌，22：711—717.

44) 長尾喜景，中川重俊，落合雅雄（1959）Ameloblastic Odontoma の1例（会）．日口外誌，5：225.

45) 長尾喜景，中川重俊，落合雅雄（1959）Ameloblasto-Odontoma の1例，歯科学報，59：1150—1153.

46) 新国俊彦，滝川富雄，泉　広次，追川哲雄（1963）下顎に生じたエナメル上皮歯牙腫の1例（会）．日口外誌，9：292.

47) 新国俊彦，滝川富雄，保坂孝夫，検見崎竹二郎，川畑紀義，山野博可（1967）下顎に生じたエナメル上皮歯牙腫の2例（会）．日口科誌，16：94.

48) 新国俊信，佐藤伊吉，滝川富雄，泉　広次，樽沢武充（1962）下顎に生じた Ameloblastic Odontoma の1例（会）．日口科誌，11：270—271.

49) 緒方知三郎，三田村篤志郎，緒方富雄（1940）病理学総論．下の巻．第5版，南山堂，東京.

50) Olech, E. and Alvares, O. (1967) Ameloblastic odontoma. Report of a case. Oral Surg. 23：487—492.

51) Pindborg, J. J. (1970) Pathology of the Dental Hard Tissues. 1st ed. Munksgaard, Copenhagen.

52) Pindborg, J. J. and Kramer, I. R. H. (1971) Histological Typing of Odontogenic Tumours, Jaw Cysts, and Allied Lesions. Internat. histol. classification of tumours No. 5. W. H. O. ,Geneva.

53) 斉藤隆吉（1943）琺瑯質を形成せる琺瑯上皮腫の1例．付．手術後併発せる急性腎炎．口病誌，17：402—406.

54) 佐藤研一，織間正亘，荻原　力，石田　洋，川崎建治，町田祐子（1968）エナメル上皮腫の臨床的病理組織学的研究（III）．（会）日口外誌，14：191.

55) 佐藤裕一（1955）複雑歯牙腫の1症例（会）．日口科誌，4：255，1955

56) Shafer, W. G. and Frissell, C. T.(1953) The melanoameloblastoma and retinal anlage tumors. Cancer, 6：360—364.

57) Silva, C. A. (1956) Odontoameloblastoma. Oral Surg. 9：545—552.

58) 末永　光，遠藤泰生，丸茂町子，前田栄一，松田耕策，岡辺治男（1974）下顎に発生した ameloblastic odontoma の1例（会）．日口科誌，23：239.

59) 末永　光，手島貞一，九茂町子，前田栄一（1976）エナメル上皮線維歯牙腫の1例．日口外誌，22：702—710.

60) 鈴木鍾美，宮沢秋裕，藤岡幸雄，工藤啓吾，小守林尚之，杉本正樹（1973）興味ある組織像を示した歯原腫瘍の1例について（会）．日口科誌，22：509.

61) 田島時博，佐藤一郎，籾山正徳，川原田幸三，古橋正史，古田正彦，山口淳一，森　喜郎，大橋隆道(1972)上顎に発生した odonto-ameloblastoma の1症例（会）．日口外誌，18：651—652.

62) 高橋庄二郎，吉田滋美，福武公雄，鈴木雅晴，枝重夫（1967）2歳の幼児に見られた Ameloblastic Odontoma の1例（会）．日口科誌，16：181.

63) 滝川富雄，児玉　学，山口　堯，川畑紀義，韓良俊，大森一昌，黒沢　光，鈴木正孝（1968）エナメル上皮歯牙腫について．日大歯学，42：785—799.

64) Tiecke, R. W. and Bernier, J. L.(1956) Melanotic ameloblastoma. Oral Surg. 9：1197—1209.

65) 梅沢真悟，畔田　貢，福田　博，河村正昭，大橋勝広（1976）Ameloblastic fibro-odontoma の1例（会）．日口外誌，22：743.

66) 輻形春美，加藤俊雄，鈴木雅春，福武公雄，小宮

善昭，枝　重夫，山村武夫（1970）2才の幼児にみられた Ameloblastic Odontoma の1例．日口外誌，16：49—53.

67) 山下一郎，高田　勲，児野喜穂，熊沢亘彦，中島英之（1973）多数の歯牙様組織を含む　Ameloblastic odontoma の1例（会）．日口科誌，22：148.

68) 吉田達郎，内田栄三郎，徳植　進，林　俊子，枝重夫（1975）Ameloblastic Odontoma の1症例（中間報告）（会）．松本歯学，1：55.

69) 吉田達郎，内田栄三郎，徳植　進，枝　重夫（1976）Melanotic ameloblastic odontoma の1症例（会）．第30回日本口腔科学会総会，14.