〔臨床〕 松本歯学 6：209～221，1980

下顎骨前歯部にみられた Adenomatoid odontogenic tumor の1症例 付，本邦74例の文献的考察

杠　幸彦，礒　勝彦，植田洋一郎*
待田順治，伊吹　薫**

松本歯科大学　口腔外科学第2講座（主任　待田順治 教授）

林　俊子，中村千仁，枝　重夫

松本歯科大学　口腔病理学講座（主任　枝　重夫 教授）

鷹　股　哲　也

松本歯科大学　歯科補綴学第1講座（主任　橋本京一 教授）

A Case of Adenomatoid Odontogenic Tumor Appeared in the Incisor Region of the Mandible with an analysis of 74 cases of the tumor in Japan

YUKIHIKO YUZURIHA, KATSUHIKO ISO, YOICHIRO UEDA+,
JUNJI MACHIDA, KAORU IBUKI++

Department of Oral Surgery II, Matsumoto Dental College
(Chief: Prof. J. Machida)

TOSHIKO HAYASHI, CHIHITO NAKAMURA, SHIGEO EDA

Department of Oral Pathology, Matsumoto Dental College
(Chief: Prof. S. Eda)

TETSUYA TAKAMATA

Department of Dental Prosthodontics I, Matsumoto Dental College
(Chief: Prof. K. Hashimoto)

* 現，埼玉医科大学口腔外科学講座（主任　高久　暹教授）
+present address: Department of Oral Surgery, Saitama Medical School (Chief: Prof. S. Takaku)
**現，大阪大学歯学部口腔外科学第1講座（主任　宮崎　正教授）
++present address: Department of Oral Surgery I, Osaka University Dental School (Chief: Rrof. T. Miyasaki)

本論文の要旨は，第24回日本口腔外科学会総会（昭和54年10月5日，名古屋）において発表された．（1980年10月28日受理）

Summary

A case of adenomatiod odontogenic tumor appeared in the incisor region of the mandible of a 15-year-old girl was descrived in this paper.

The lesion consisted of multilobular nest differently from the ordinary one, and was considered to recurrence because she had a past history of extraction of the embedded canine and the surrounding tumor 2.5 years ago.

The whole tumor was resected with jaw bone intraorally, and palstic surgery was performed with the patient by transplantion of a piece of the ilium to the defect.

No recurrence has been observed 3 years after the operation.

An analysis of 74 cases of this tumor reported in Japan, including our own case, revealed the following data. The youngest is 8-year-old and the oldest 44-year-old, average age is 17.9-year-old. The tumor is much more common in females (58 cases out of 71 cases, 81.7%) than in males (13 cases, 18.3%). The mandible (39 cases out of 67 cases, 58.1%) is affected more often than the maxilla (28 cases, 41.9%). The tumor is predominant in the anterior region (46 cases out of 67 cases, 68.6%) than the molar region (18 cases, 26.9%), and very often accompanied with embedded teeth (47 cases out of 59 cases, 79.7%). The recurreuce has been documented in only 2 cases.

緒　　言

Adenomatoid odontgenic tumor は，以前 adenoameloblastoma ないし adenomatoid ameloblastoma と呼ばれていたものであろうが，Philipsen and Brin (1969)[57]が臨床的にも ameloblastoma とは明らかに区別されるべきものとして，新たに命名した腫瘍である．そして最近ではこの名称を使用する傾向が強い．本腫瘍は比較的まれで，若年の女性に多く，上顎及び前歯部に好発し埋伏歯を伴う事が多い特徴をもっている[24]．

我々は最近，下顎に発生した巨大な本腫瘍の1例を経験し，口腔内より腫瘍を摘出したのち，義歯を装着して，機能的，審美的に良好な結果をえたのでそれらの概要を報告するとともに，我国において報告された症例について文献的考察を加えたい．

症　　例

患　者：○　玲○　　15歳　女性(MDC 072-77)

初・診：昭和52年8月20日

主　訴：左側下顎骨前歯部唇側歯槽部の無痛性腫脹

家族歴・既往歴：特記すべき事項なし

現病歴：昭和49年春頃より左側下顎骨前歯部の腫瘤に気づいたが，無痛性であったため放置した．昭和50年1月，某歯科医院にて$\overline{|3}$と思われる埋伏歯の抜去と，同部のピンポン球大の腫瘍または嚢胞と思われる組織の摘出術を受けた．しかし同部の腫瘤は消退せず次第に増大したため他院を受診し松本歯科大学病院第2口腔外科を紹介され来院した．

現　症：

全身所見：特記すべき事項なし．

口腔外所見：顔貌は頤部がやや前突していたが，ほぼ左右対称形であった（図1）．顎下リンパ節は左右側ともに小指頭大で，可動性があり圧痛は認めなかった．

口腔内所見：$\overline{|3}$部唇側歯槽部を中心として直径約2cm の半球状の膨隆が見られ，それは齦唇移行部より下方では$\overline{3|}$部まで及んでいるのが触知できた．膨隆部に瘻孔を1ヶ所認めた以外には被覆粘膜に異常所見は見られなかった（図2）．膨隆は大部分骨様硬であったが，羊皮紙様感を触知できる部分もあった．

圧痛及び知覚異常などはなかった．歯牙は$\overline{|3}$が欠如していたが，$\overline{4}\,\overline{|}\,\overline{5}$に動揺はなく打診痛も認めなかった．

X線所見：$\overline{3}\,\overline{|}\,\overline{4}$にかけて約5cm×3cm の境界

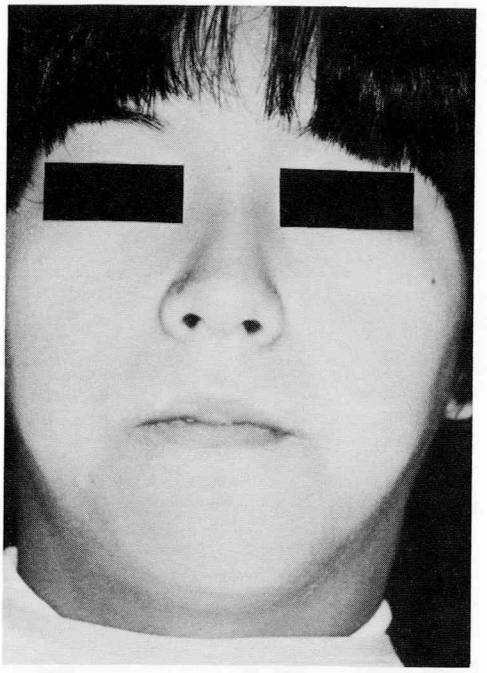

図1：術前顔貌

図2：術前口腔内所見

明瞭な多胞性の透過像を認め，その中にわずかながら小点状の不透過像を認めた．唇側及び舌側の緻密質は外側へ膨隆していた（図3）．

臨床診断：① Adenomatoid odontogenic tumor ② Ameloblastoma ③ Follicular dental cyst のいずれかであろうと診断した．

生検の病理組織学的診断：Adenomatoid odontogenic tumor

処置ならびに経過：昭和52年10月18日に，GOF 全身麻酔下にて，口腔内より下顎骨部分切除を行ない，腸骨を移植した．すなわち術式は，腫瘍をさけて $\overline{6|6}$ の歯頸部に沿って切開を加え，唇舌側

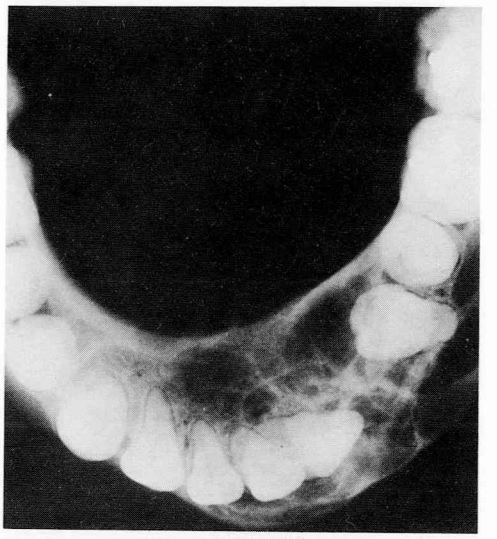

図3：術前X線像

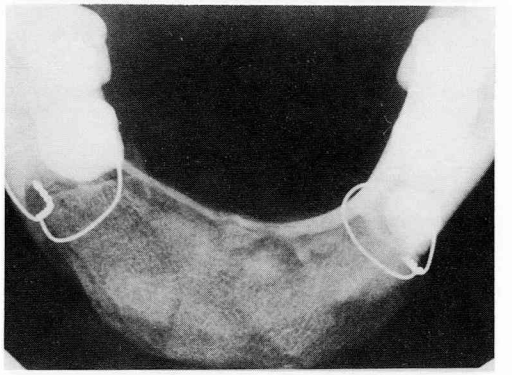

図4：腸骨移植後のX線像

の粘膜，骨膜を剝離し，両側オトガイ動脈を結紮した．$\overline{4}$，$\overline{|5}$ を抜去し，Lindemann バーにより，抜歯窩から下顎骨を垂直に下縁の緻密質の直上まで切断し，ついで下縁に沿って鑿割し，下顎骨の部分切除により腫瘍を全摘した．下縁に緻密質を一層残しただけの下顎骨欠損部に自家腸骨を移植し（図4），顔貌と顎運動機能を回復させた．さらに術後3ヶ月に，昼部床義歯を装着させ（図5A，B）咀嚼機能及び審美性の一層の改善をおこなった．術後3年を経た現在，経過は良好で，再発の傾向は認められない（図6）．

摘出物の肉眼的所見：摘出した顎骨は，$\overline{4|5}$ 相当部で，大きさは約 5 cm×4.5 cm×3 cm であった．$\overline{1|4}$ にかけて唇側及び舌側に骨の膨隆を認めた．$\overline{|3}$ 相当部唇側緻密質の一部が破壊されていた以外は，緻密質でおおわれていた．割面は大小

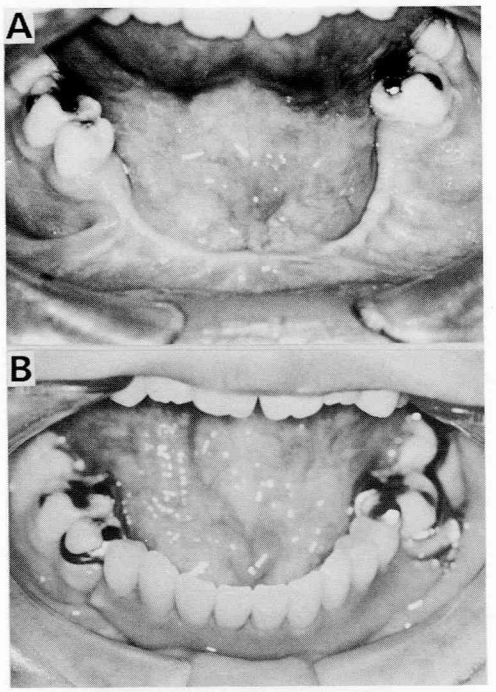

図5A：術後口腔内所見
B：局部床義歯装着時所見

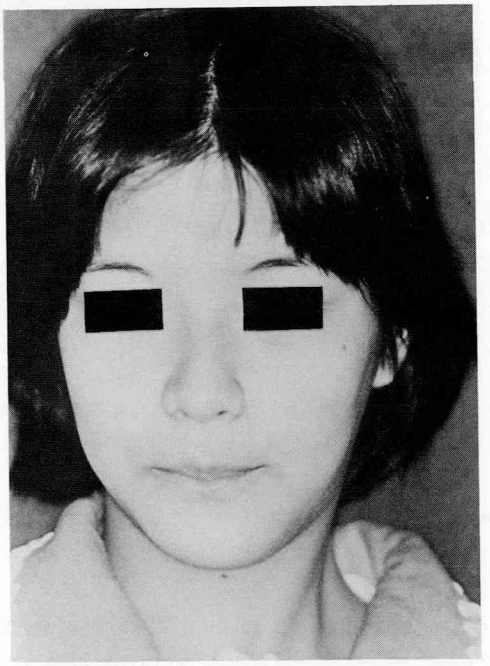

図6：術後3年の顔貌

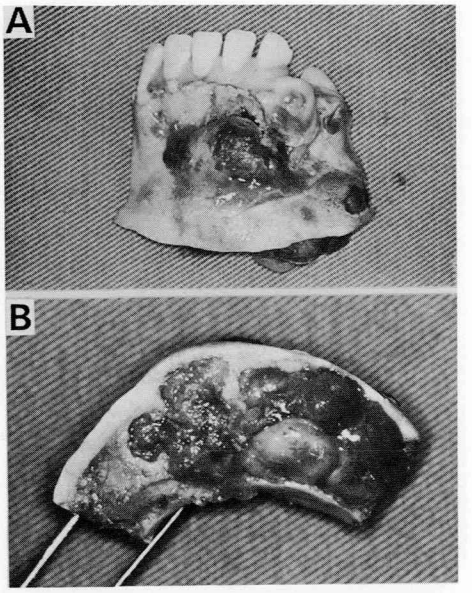

図7A：摘出物（唇側面）
B　同　（下面）

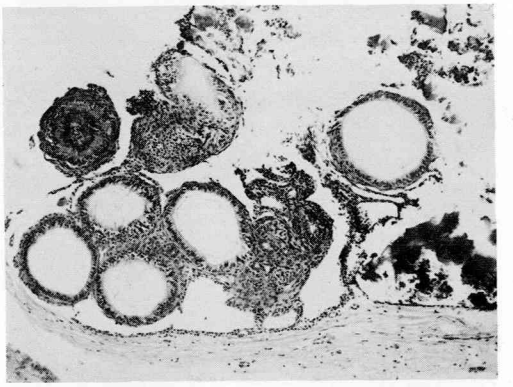

図8：生検材料
上皮性細胞が増殖している．基底細胞は骰子形，腺腔を囲む細胞は円柱状である．星形細胞はほとんどみられず，右側に不定形の石灰化物が認められる．

不同の多房性を呈し，そこには淡赤色で弾性硬の腫瘍実質が充満していた（図7A，B）．

病理組織学的所見：1．生検材料　腫瘍組織は上皮性細胞の増殖から成り，大小の腺腔構造が認められ，さらに不定形の石灰化物も存在していた（図8）．従って前述の如く Adenomatoid odontogenic tumor と診断された．

2．摘出材料　X線写真（図3）において観察された如く，腫瘍は多房性であった（図9A，B，C）．各胞巣の周囲は線維性の被膜があり，顎骨と

境界をなしていた(図9C).基底細胞は骨子形であるのに対し(図11, 13, 14), 大きな腺腔をとり囲む細胞は円柱状であった(図10～15). また腫瘍実質はエナメル上皮類似の多角形の細胞から成り, 星形細胞の出現は稀であった(図11矢印). 不定形の石灰化物は多角形の腫瘍細胞に接して形成され, alcian blue (pH2.2) に染色され, toluidine blue(pH2.5)にメタクロマジーを起こし, PAS 反応に陽性を示した(図13). 腺腔内は空虚でほとんど非染色性であるが, 小さいものでは alcian blue に染まり(図14右上), toluidine blue にメタクロマジーを示したものがあった. さらに Pap[2] 鍍銀法により, 腺腔内壁ばかりでなく, 中心部に向って同心円状に膜様物が染出された(図15).

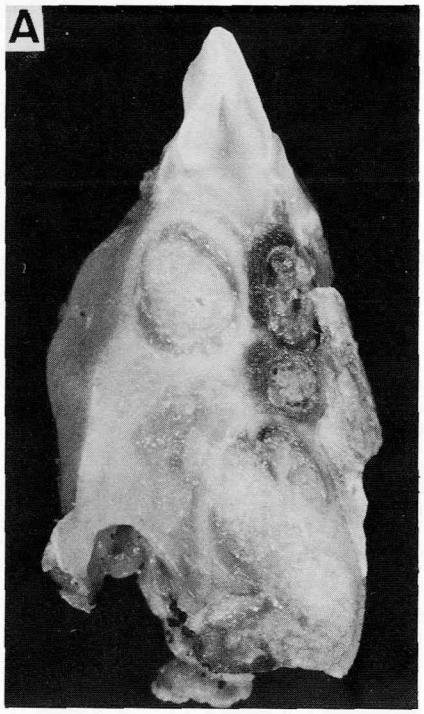

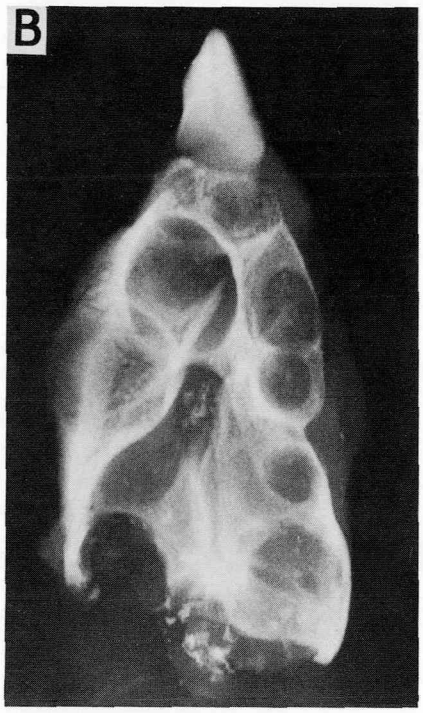

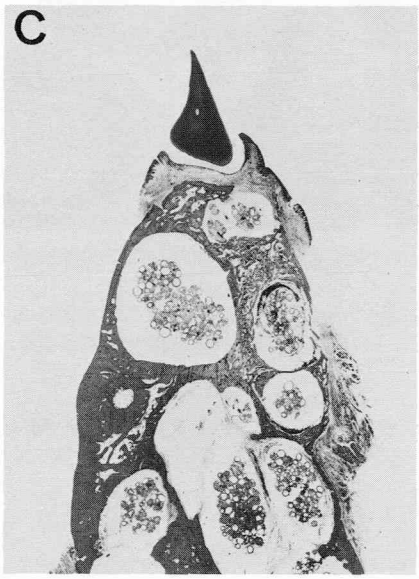

図9：摘出材料

A.$\overline{2}$部における矢状断面. 大小の胞巣が認められる.

B.AのX線写真, 下顎骨は膨隆し, ほぼ円形の多房性の透過部を内蔵している. 透過部内には不透過性の顆粒状物が観察される.

C.Aの脱灰・セロジン一切片. 大小の胞巣内には腺腔様構造をもつ上皮性腫瘍が認められるが, それらの周囲は線維性結合織があり, 骨組織との, 境界を作っている. (H-E染色)

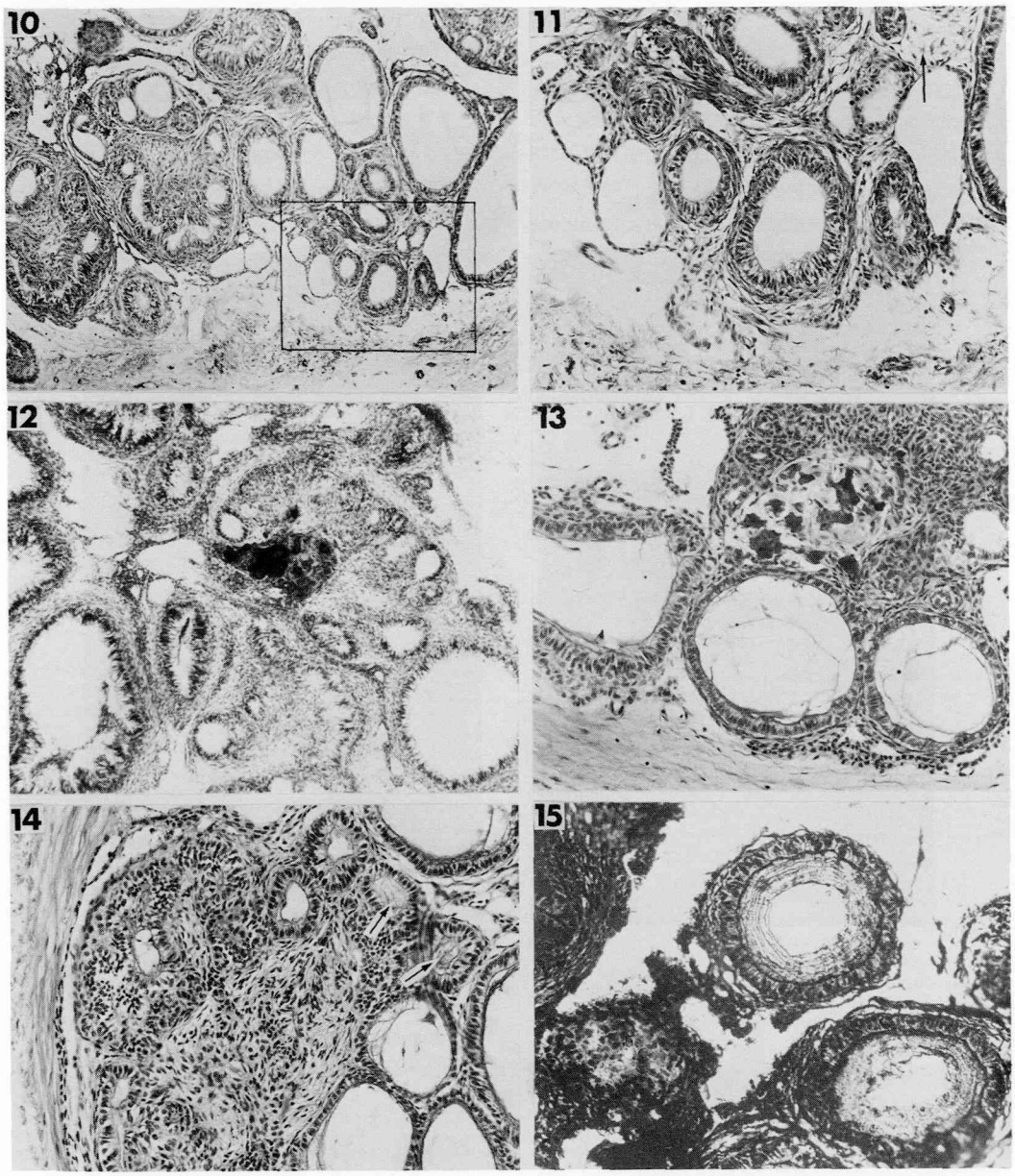

図10：パラフィン切片H-E染色，胞巣は線維性結合織により囲繞され，実質内に大小不同の腺腔様構造が多数認められる．（H-E染色，×45）

図11：図10の枠内の拡大像，基底細胞は骰子形，腺腔様構造の形成するのは主として円柱状細胞である．しかし，左側の2個，右側の1個は骰子形の細胞により構成されている．わずかに星形細胞が認められる（矢印）．（×110）

図12：腫瘍実質内に不定形の石灰化物が形成されている．（H-E染色，×45）

図13：大きな腺腔様構造内にPAS陽性の線維様物がある．実質内に形成された石灰化物も陽性であるが，その周囲の石灰化前質は弱陽性である．右上の小腺腔様物は空虚で骰子形細胞からできている．（PAS染色，×110）

図14：小さい腺腔様物にはalcian blueに好染する内容をもつものがある（右上，矢印）．（alcian blue染色，×110）

図15：腺腔様構造内にはほとんど好銀性物質をもたず，わずかに内腔面に膜様物が染出されるにすぎないが，中には同心円状の膜様物を内蔵するものがある．（Pap鍍銀法，×110）

考　　察

Adenomatoid odontogenic tumor は，比較的まれな外胚葉性歯原性腫瘍の一つである．これは若年の女性に好発し，上顎前歯部に好発しやすいとされている[24]．埋伏歯を伴う事が多く，X線像ではその周囲に境界明瞭な透過像として認められる．従って臨床的には濾胞性歯嚢胞との鑑別が困難なことが多い．病理組織像においては腺様構造を呈し，厚い線維性被膜で包まれ小石灰化物の散在する像を呈する．

本腫瘍は1907年 Dreibldt[9] が pseudoadenoma Adamantinum と命名して症例報告をおこなって以来，表1の如く種々の名称が用いられてきた．Adenomatoid odontogenic tumor という名称は，Philipsen ら[57] (1969) が提唱したもので，これが1971年 W. H. O の歯原性腫瘍の国際組織分類委員会において採用されたものである (Pindborg and Kramer, 1971[58])．それ以来一般にこの名称が用いられてきている．

本邦において，この名称をいち早く採用したのは枝ら (1971)[10] で，それ以後は急速にこの名称が普及した．またこの日本名として直訳の "腺様歯原性腫瘍" を使用しているものも多い．しかし筆者の1人枝は，腺様歯原性上皮腫とした方がより適切であると考えている (枝，1975)[9]．さらに日本癌学会では，「一腫瘍とよばれているものはいずれも「一腫」とする．」という取り決めをしているので (影山，1969)[27]，腺様歯原性腫瘍という名称はこれに抵触する懸念があり，さらばといって腺様歯原性腫はあきらかに不適当である．

我々の調査では，我国における報告例は，正木 (1939)[40] 以来の滝川ら (1970)[79]，枝ら (1971)[10]，佐藤ら (1975)[61]，下野ら (1978)[66] など73例がある (表2，3)．それらに今回の自験例を加えた74例の本邦報告例について臨床的所見をまとめてみると表4の如くである．すなわち患者年齢の平均は，全体で17.9歳，男子は20.4歳，女性は17.3歳である．性別では男性13例，女性58例で圧倒的に女性に多い．発生部位は上顎に多く58.1%で，特に上顎前歯部に発生したものは43.2%で，下顎前歯部には25.4%であった．発症より診断までの経過期間は6ヶ月未満が19例42.2%で最も多かった．

埋伏歯の存在したものは59例中45例76.3%で，部位が明確なものは44例で，最も多いのは上顎犬歯31.1%である．従って臨床的ないしX線的症状から，本症を濾胞性歯嚢胞と診断するものが多い．

腫瘍中に散在する石灰化物を認めたものは57例中56例98.3%である．しかしこの石灰化物はX線像に認められない場合が多いとされている．

本腫瘍の組織由来については種々の説がある．Thoma[82] は口腔上皮が腺組織を作る潜在能を有するとする口腔上皮説，Stafne[70] は球状突起と上顎突起の結合部における残遺上皮からの発生説，Oehlers[52][53]，Gorlin ら[13] は口腔粘膜上皮の基底細胞からの発生説などをあげている．組織学的には円柱状の細胞は内エナメル上皮に類似し，星状

表1．本腫瘍の種々な名称

pseudoadenoma adamantinum (Dreibldt, 1907[8])
glandular adamantinoma (L'Esperance, 1910[37])
epithelial tumor associated with developmental cyst (Stafne, 1948[70])
adenoameloblastoma (Bernier & Tiecke, 1950[3]; Thoma, 1955[82]; Oehlers, 1961[53]; Hornova, 1965[18])
cystic complex composite odontome (Miles, 1951[44])
adenoameloblastic odontoma (Bernier, 1955[2])
teratomatous odontoma (Cahn, 1955[5])
unusual pleomorphic adenoma-like tumor (Oehlers, 1956[12])
tumour of enamel organ epithelium (Lucas, 1957[38]; Shear, 1962[63])
ameloblastic adenomatoid tumor (Gorlin, et al. 1961[15]; Cina, et al. 1961[6]; Tchertkoff & Paino, 1967[81])
ameloblastic adenoma (Gorlin, et al. 1961[15]; Cina, et al. 1961[6])
adenomatoid ameloblastoma (Ishikawa & Mori, 1962)[23]
adenomatoid odontogenic tumour (Philipsen & Birn, 1969[57]; Gorlin & Goldman, 1970[14])
odontogenic adenomatoid tumor (Giansanti, et al. 1970[12]; Courtney & Kerr, 1975[7])

表2：我国における報告例（I）

症例	報告者	文献No.	報告年	年齢	性	部位	経過	埋伏歯	大きさ	臨床診断	石灰化物
1	正木	40	1939			上顎		＋		濾胞性歯嚢胞	＋
2	正木	40	1939			下顎		＋		〃	
3	中郷他	51	1942	18	♂	左上顎前歯部	1年	＋(⌊3)		〃	
4	伊藤他	25	1957	13	♀	右上顎前歯部	7日	＋(2⌋)	鳩卵大	〃	＋
5	小野	56	1958	17	♀	左下顎前歯部	1年5ヶ月	＋(⌈3)	8.1g 2.7×3×1.5cm	〃	＋
6	馬淵他	39	1960	11	♀	左上顎前歯部	数ヶ月	－	小鶏卵大	歯嚢胞	＋
7	太田他	55	1960	28	♀	左上顎前歯部	2年	－	示指頭大	濾胞性歯嚢胞	＋
8	高橋他	72	1961	21	♀	左上顎前歯部	6ヶ月	＋(⌊3)	鶏卵大	〃	＋
9	高橋他	72	1961	13	♂	右上顎前歯部	5ヶ月	＋(3⌋)	〃	〃	＋
10	高橋他	72	1961	20	♀	左上顎前歯部		－	拇指頭大	球状上顎嚢胞	＋
11	森他	46	1961	10	♀	上顎前歯部					－
12	Ishikawa	23	1962	16	♀	左上顎前歯部	2週	－	大豆大		＋
13	Ishikawa	23	1962	13	♀	上顎前歯部		＋			＋
14	Ishikawa	23	1962	30	♂	下顎前歯部		＋			＋
15	Ishikawa	23	1962	18	♀	下顎小臼歯部		－			
16	篠藤他	67	1962	18	♂	左上顎小臼歯部	1年	－	鶏卵大		＋
17	小守他	33	1962	18	♀	左下顎小臼歯部	2ヶ月	＋(⌈4)	2.5×2×1.5cm	濾胞性歯嚢胞	＋
18	滝川他	76	1964	14	♀	左上顎前歯部	3年	＋(⌊3)	小指頭大		＋
19	Shimizu, et al.	65	1964	18	♀	下顎大臼歯部		＋			＋
20	黒田他	35	1965	21	♀	左下顎小臼歯部	1年10ヶ月	－	8×7×3cm		
21	金子他	28	1965	16	♀	左上顎前歯部	3ヶ月	＋(⌊3)	小鶏卵大	濾胞性歯嚢胞	＋
22	中久喜他	49	1965	22	♀	左下顎小臼歯部	1週	＋(⌈4)	小鶏卵大	〃	＋
23	Iwata	26	1967	10	♀	右上顎前歯部	1ヶ月	＋(3⌋)	大鳩卵大		＋
24	Takagi	71	1967	18	♀	右上顎小臼歯部	2年	－	大豆大		＋
25	Takagi	71	1967	13	♀	右下顎前歯部	2年	＋(1⌋)	胡桃大		＋
26	Takagi	71	1967	14	♀	右下顎前歯部	1ヶ月	＋(⌈3)	鶏卵大		＋
27	Takagi	71	1967	38	♂	左下顎前歯部	9ヶ月	＋(⌈3)	雀卵大		＋
28	三好他	45	1970	8	♀	右上顎小臼歯部	2ヶ月	＋(4⌋)	4×4×3.5cm	cystic odontoma	＋
29	中村他	50	1970	22	♀	左上顎前歯部	6ヶ月	－	拇指頭大	顎骨嚢胞	＋
30	滝川他	79	1970	23	♀	右下顎小臼歯部	6ヶ月	－	2×2×3.5cm		＋
31	飯島他	20	1970	8	♀	右下顎前歯部		＋(⌈2)	3×3×3.5cm		
32	松木他	42	1971	17	♀	右下顎前歯部	4年	－			
33	枝他	10	1971	10	♀	右上顎前歯部	2ヶ月	＋(3⌋)	小鶏卵大	adenomatoid odontogenic tumor	＋
34	道他	43	1971	13	♀	右下顎前歯部		＋(⌈3)			＋
35	道他	43	1971	16	♀	左上顎前歯部		＋(⌊3)			
36	今井他	21	1971	12	♂						
37	今井他	21	1971	16	♀						

表3：我国における報告例（Ⅱ）

症例	報告者	文献No.	報告年	年齢	性	部位	経過	埋伏歯	大きさ	臨床診断	石灰化物
38	今井他	21	1971	26	♀						
39	今井井他	21	1971	27	♀						
40	深谷他	11	1971	23	♀	上顎前歯部	10年	＋(13)	8×5×3cm	adeno-ameloblastoma	＋
41	田代他	80	1971	21	♀				拇指頭大		＋
42	田代他	80	1971	23	♀	右下顎前歯部		＋(31)	鶏卵大		＋
43	滝川他	78	1972	20	♀	左下顎小臼歯部	1年	＋(14)	2×2×2cm	濾胞性歯嚢胞	＋
44	富谷他	84	1973	22	♀	右上顎小臼歯部	3ケ月	＋(41)	鶏卵大		＋
45	山田他	85	1973	17	♀	下顎前歯部		＋(13)		濾胞性歯嚢胞	＋
46	佐藤他	60	1974	13	♂	右下顎前歯部	10ケ月	＋(31)	クルミ大	〃	＋
47	熊沢他	36	1974	10	♂	上顎洞内	数日	＋(31)	クルミ大	〃	＋
48	河畑他	30	1974	12	♀	上顎前歯部	3週			上顎良性腫瘍	＋
49	佐藤他	61	1975	15	♀	上顎前歯部	3年	＋(21)	鳩卵大	含歯嚢胞	＋
50	永井他	48	1975	24	♀	下顎大臼歯部	数年	＋(18)	1.5×2cm	歯牙腫	＋
51	伊賀他	19	1976	44	♂	下顎前歯部		―	2×1×1.5cm	歯原性嚢胞	＋
52	追田他	59	1976	17	♀	上顎小臼歯	4ケ月	＋(34)	2.5×2.5×2.5cm	濾胞性歯嚢胞	＋
53	片浦他	29	1976	28	♂	上顎前歯部				顎嚢胞	
54	雨宮他	1	1976	27	♀	下顎前歯部	1年6ケ月			嚢胞性疾患	＋
55	雨宮他	1	1976	18	♀	上顎小臼歯部				含歯嚢胞	＋
56	駒井他	32	1976			下顎大臼歯部		＋			
57	妹尾他	62	1976	13	♀	上顎前歯部	数ケ月	＋(23)	5×4×3cm	濾胞性歯嚢胞	＋
58	滝川他	77	1976	28	♀	左下顎前歯小臼歯部	2年		示指頭大		＋
59	園山他	68	1977	12	♀	上顎前歯部	3年	＋(31)	4×3.5×2.5cm	calcifying odontogenic cyst	＋
60	山城他	86	1977	27	♀	上顎前歯部	2ケ月	＋(21)	5×4×3cm	濾胞性歯嚢胞	＋
61	柴田他	64	1977	15	♀	右上顎前歯部		＋(21)	2×1×0.7cm		
62	松田他	41	1978	14	♀	上顎前歯部		＋(21)	2×1.3×1.3cm	濾胞性歯嚢胞	＋
63	萩原他	16	1978	17	♀	上顎前歯部			2.2×1.8×1.6cm	〃	＋
64	久保田他	34	1978	16	♀	下顎前歯部					
65	久保田他	34	1978	14	♀	下顎前歯部					
66	大野他	66	1978	9	♀	上顎前歯部	7ケ月	＋(21)	2.5×2.5×2.5cm	adenomatoid odontogenic tumor	＋
67	高井他	73	1978	25	♀	右上顎前歯部	5ケ月	＋(21)	5.5×4×5cm	濾胞性歯嚢胞	＋
68	武田他	74	1978	20	♂	左下顎大臼歯	1ケ月	＋(18)	くるみ大	〃	＋
69	北野他	31	1979	10	♂	上顎小臼歯					
70	小川他	54	1979	14	♀	下顎前歯部	2年	＋(1)		濾胞性歯嚢胞	＋
71	幸他	87	1979	13	♂	右上顎小臼歯部		＋(54)		歯系腫瘍	＋
72	長谷川他	17	1979	18	♀	右上顎前歯大臼歯	2ケ月	＋(31)	3×3cm	濾胞性歯嚢胞	＋
73	武田他	75	1980	8	♀	下顎前歯部	10月	＋(12)	3×3×2.5cm	大顎腫瘍	＋
74	自験例		1980	15	♀	左下顎前歯部	3年	＋(13)	5×4×3cm	calcifying odontogenic cyst	＋

●空欄は本文に記載なし

表4：我国における報告例のまとめ

①発現年齢		
：最少		8　歳
：最高		44　歳
平均年齢		
：全体		17.9歳
：男性		20.4歳
：女性		17.3歳
②　性	(71例中)	
：男性	13	18.3%
：女性	58	81.7%
③発症より診断までの経過期間	(45例中)	
6ヶ月未満	19	42.2%
6ヶ月以上1年未満	8	17.8%
1年以上2年未満	6	13.3%
2年以上3年未満	5	11.1%
3年以上	7	15.6%
④発生部位	(67例中)	
上顎	39	58.1%
前歯部	29	43.2%
小臼歯部	8	11.9%
大臼歯部	0	0　%
前歯部から大臼歯部	1	1.5%
上顎洞	1	1.5%
下顎	28	41.9%
前歯部	17	25.4%
小臼歯部	6	9.0%
大臼歯部	4	6.0%
前歯部から小臼歯部	1	1.5%
⑤埋伏歯　(59例中)	47	79.7%
その種類	(44歯中)	
上顎　犬歯	14	31.9%
上顎　側切歯	8	18.2%
下顎　犬歯歯	8	18.2%
上顎第1小臼歯	4	9.1%
下顎第1小臼歯	3	6.8%
下顎　中切歯	2	4.5%
下顎　側切歯	2	4.5%
下顎第3大臼歯	2	4.5%
上顎第2小臼歯	1	2.3%

の細胞が疎になってエナメル髄様の部分がみられることから，歯原性腫瘍であることは疑う余地がないと考えられている．

腺腔様構造の本態については，これを1種の間質嚢胞とするもの（Bernier and Tieke, 1950,[3] Ishikawa and Mori, 1962,[23] Takagi, 1967,[71] 下野ら，1978)[66]，実質の変性とするもの（Bhasker, 1964)[4] および腫瘍細胞が腺形成能を持つように分化してできたもの（枝ら，1971)[10] などの説がある．Takagi (1967)[71] や下野ら (1978)[66] は電子顕微鏡的に腺腔内面に basement membrane ないし basal lamina や hemidesmosome を認めたことを根拠に間質嚢胞としているが，幸ら (1979)[87] は basal lamina, hemidesmosome と断定しうる構造を確認できなかったと述べている．枝ら (1971)[10] の腺形成能分化説は，他の基底細胞が骰子形であるのに腺腔部のみが円柱状であることから間質嚢胞説に疑問をもち，小さい腺腔（この場合骰子形細胞）から次第に大きい腺腔に移行する像をとらえて考えられたものである．今回の観察においても，これと同様の所見が得られた．さらに間質嚢胞に対する疑問として，Ameloblastoma の間質嚢胞にしばしばみられる毛細血管の残遺が，今回の症例も含めて adenomatoid odontogenic tumor ではまったく認められないことである．今回は電子顕微鏡のための材料が得られなかったが，将来，本腫瘍を電子顕微鏡的に詳細に観察してみたいと考えている．

我々の症例についてみると，年齢，性，部位などの点で我国の報告例と一致する点が多い．$\overline{|3}$ は前医により埋伏歯の診断のもとに抜歯されたといわれているが，確認は出きなかった．本来 adenomatoid odontogenic tumor は単房性を示す傾向が強いにもかかわらず今回の症例では多房性を示した事は特異である．

また本腫瘍は再発傾向が低く，過去の症例報告の中でも深谷ら(1971)[11] の報告が見られるのみである．本症例は前述の如くすでに摘出手術を受けているので，本院初診時には再発していたものと思われる．

本症例の腫瘍は $\overline{4+5}$ に及び下顎骨下縁の緻密質を一層残すのみの大きなものであった．しかし口腔内からの操作のみで，腫瘍を全摘し，かつ下顎骨の形態に即した自家腸骨移植をおこない，さ

らに局部床義歯を装着することにより，機能的にも，審美的にも十分な回復を得て，予後も良好である．

結　　語

私たちは15歳女性の$\overline{4|5}$部下顎に生じた，Adnomatoid odontogenic tumor の1例を経験した．本症例は，約2.5年前に前医により$\overline{|3}$と思われる埋伏歯の抜歯と腫瘍または嚢胞の摘出術を受けていた．腫瘍は多房性を示しX線像でも小点状の不透過像を少量認めた．本症例は，再発例であったと思われるがそれを断定することはできなかった．

口腔内からのみの操作により腫瘍の全摘と腸骨移植をおこない機能的，審美的回復をおこない，さらに局部床義歯装着により咀嚼機能をも回復させ，約3年を経た今日，予後は良好である．また我国における74例の Adenomtoid odontogenic tumor について文献的に考察を行なった．

文　　献

1) 雨宮　璋，向後隆男，大橋勝広，小野木正章(1976) Adenomatoid Odontogenic Tumor の2例(会)．口科誌，25：185—186.
2) Bernier, J. L. (1955) The Management of Oral Disease. Mosby, St. Louis.
3) Bernier, J. L. and Tiecke, R. W. (1950) Adenoameloblastoma. J. oral Surg. 8: 259—261.
4) Bhaskar, S. H. (1964) Adenoameloblastoma; its histogenesis and report of 15 new cases. J. oral Surg., Anesth. and Hosp. D. Serv. 22: 218—226.
5) Cahn, L. R. (1955) Discussion of Thoma, K. H. Oral Surg. 8: 441—444.
6) Cina, M. T., Dahlin, D. C. and Gores, R. J. (1961) Odontogenic mixed tumors; a review of the Mayo clinic series. Proc. Staff Meet. Mayo Clin. 36: 664—678.
7) Courtney, R. M. and Kerr, D. A. (1975) The odontogenic adenomatoid tumor; A comprehensive study of twenty new cases. Oral Surg. 39: 424—435.
8) Dreibldt, H. (1907) Uber das pseudoadenoma adamantinum. Inaugural dissertation, Berlin.
9) 枝　重夫 (1975) 口腔領域の腫瘍——病理学的立場から——．国際歯科ジャーナル，2：33—45.
10) 枝　重夫，山根　瞳，下野正基，河原裕憲，山村武夫，山根源之，後藤　潤，奥山　雅，佐々木次郎 (1971) Adenomatoid Odontogenic Tumour (いわゆる Adenoameloblastoma) の1症例．口科誌，20：834—841.
11) 深谷昌彦，佐藤弘喜，馬越秀雄，倉内　剛，判治準一郎 (1971) 上顎に発生した Adenoameloblastoma の1例．日口外誌，17：155—158.
12) Giansanti, J. S., Someren, A. and Waldron, C. A. (1970) Odontogenic adenomatoid tumor (adenoameloblastoma). Survey of 111 cases. Oral Surg. 30: 69—86.
13) Gorlin, R. J. and Chaudhry, A. P. (1958) Adenoameloblastoma. Oral Surg. 11: 762—768.
14) Gorlin, R. J. and Goldman, H. M. (1970) Thoma's Oral Pathology. Vol. 1. 6th ed. 490—492. Mosby, St. Louis.
15) Gorlin, R. J., Chaudhry, A. P. and Pindborg, J. J. (1961) Odontogenic tumours. Classification, histopathology and clinical behavior in man and domesticated animals. Cancer, 14: 73—101.
16) 萩原敬久，金子賢司，中村武夫，渡部正吾，辻和秀，山本浩嗣(1978) adenomatoid odontogenic tumor の1例 (会)．日口外誌，24：1352.
17) 長谷川　明，三沢芳光，大平弘司，金子賢一郎，本多洋之，片桐正隆，木村　裕，臼井和彦，片桐武美(1979)埋伏歯のほかに病的硬組織形成を伴った腺様エナメル上皮腫 (Adenomatoid ameloblastoma) の1例．歯学，67：659—667.
18) Hornova, J. (1965) Adenoameloblastoma in the wall of a dentigerous cyst; Report of a case. Oral Surg. 19: 508—513.
19) 伊賀成和，松本喜雄，中野完次，合田興世，岡野博郎，内海　潔，安本元康，島田惣四郎 (1976) 腺エナメル上皮腫の1例．日口外誌，22：864—867.
20) 飯島和彦，筒井直美，小谷　朗，長内　剛，熊谷昱郎，山崎静子 (1970) 小児に発生した腺エナメル上皮腫の1例 (会)．口科誌，19：762—763.
21) 今井一彦，三好慶信，安本元康，古跡養之真，石田　武 (1971) Adenoameloblastoma と Calcifying Epithelial Odontogenic Tumor の数症例 (会)．歯科放射線，11：47.
22) Ishikawa, G. (1957) A histopathological study of odontogenic tumors. Acta. Path. Jap. 7: 525—539.
23) Ishikawa, G. and Mori, K. (1962) A histopathological study on the adenomatoid ameloblastoma. Acta Odontol. Scandinav. 20: 419—432.
24) 石川梧朗，秋吉正豊 (1970) 口腔病理学II．926—930．永末書店，京都．
25) 伊藤秀夫，川上英世，玉生みい (1957) 腺エナメル上皮腫の一例．日口外誌，3：89—91.
26) Iwata, K. (1967) The so-called adenoamelo-

blastoma; Report of a case. Acta. Med. Oka yama, 21: 121—132.
27) 影山圭三, 編 (1969) 病理学. 第1版, 53. 医学書院, 東京.
28) 金子 豊, 柿崎一郎, 西条 徹, 片岡紀男 (1965) 腺エナメル上皮腫の1例. 耳喉, 37: 165—167.
29) 片浦俊久, 山田祐敬, 伊藤 弘, 山本 忠, 池畑正宏, 河合 幹, 判治準一郎, 吉田正彦 (1976) 右側上顎前歯部から臼歯部に発生した Adenoameloblastoma の1症例(会). 愛院大歯誌, 13: 411.
30) 河畑憲明, 奥井 寛, 河原道夫, 下里常弘, 在田淳一郎, 宮崎 正 (1974) Adenomatoid odontogenic tumor の1症例について. 広大歯誌, 6: 75—79.
31) 北野榮一郎, 幸 雅樹, 松村智弘 (1979) adenomatoid odontogenic tumor の1例 (会). 日口外誌, 25: 255.
32) 駒井 正, 堀江 誠, 民本和子, 小川隆嗣, 尾崎登喜雄, 浜田 驍 (1976) 下顎における adenomatoid ameloblastoma の1例 (会). 日口外誌, 22: 133.
33) 小守 昭, 橋本 幸, 金田敏郎, 高倉和夫 (1963) 所謂腺 Enamel 上皮腫の1例 (会). 口科誌, 12: 200.
34) 久保田文良, 本間 学 (1978) 腺様エナメル上皮腫の2生検例——光顕ならびに電顕的観察 (会). 日病会誌, 67: 283.
35) 黒田政文, 長内秀夫 (1965) いわゆる腺 Enamel 上皮腫の1例 (会). 歯科学報, 65: 490—491.
36) 熊沢忠躬, 本庄 巌, 楠本健夫, 本田啓二, 高島凱夫 (1974) 上顎洞 Adenoameloblastoma の1症例. 耳鼻臨床, 67: 569—573.
37) L'Esperance, E. (1910) A preliminary report of eight cases of adamantinoma. Proc. N. Y. Path. Soc. 10: 136.
38) Lucas, R. B. (1957) A tumor of enamel organ epithelium. Oral Surg. 10: 652—660.
39) 馬淵 博, 牛島 宥 (1960) Adenoameloblastoma (Glandular Adamantinoma) の1例. 癌の臨床, 6: 283—286.
40) 正木 正 (1939) 顎腫瘍の病理的所見とその臨床的意義 (8). 臨床歯科, 11: 229—265.
41) 松田耕策, 大久保 勉, 岡辺治男, 山本肇, 長沢絅, 手島貞一 (1978) Adenomatoid odontogenic tumor の1例 (会). 口科誌, 27: 599.
42) 松木容人, 丸山修一, 福島祥紘 (1971) 腺様エナメル上皮腫の1例 (会). 口科誌, 20: 197.
43) 道 健一, 山城正宏, 橘樹俊英, 古田 勲, 韓良俊 (1971) 顎骨腺様エナメル上皮腫の2例 (会). 口科誌, 20: 676.
44) Miles, A. E. W. (1951) A cystic complex composite odontoma. Proc. roy. Soc. Med. 44: 51—55.
45) 三好慶信, 古跡養之真, 森 高広, 松本喜雄 (1970) 腺エナメル上皮腫の1例. 口科誌, 19: 241—246.
46) 森 勝好, 植田昌子, 石川梧朗 (1961) 所請腺 Enamel 上皮腫 (会). 日病会誌, 49: 739.
47) Mori, M., Tamura, K. and Kawakatsu, K. (1970) Histochemical observations of enzymes in adenoameloblastoma; Histochemical comparisons of enzymes among tooth germ, adenoameloblastoma, and ameloblastoma. Oral Surg. 30: 659—669.
48) 永井晴彦, 右田信行, 大野彰彦 (1975) Adenomatoid odontogenic tumour の1例. 日口外誌, 21: 606—608.
49) 中久喜 喬, 中川重俊, 重松知寛, 須佐昭彦, 枝重夫, 西原円一朗 (1965) Adenoameloblastoma の1例. 歯科学報, 66: 79—85.
50) 中村保夫, 渡辺文麿, 中条正仁, 神谷明正 (1970) Adenoameloblastoma の1例 (会). 口科誌, 19: 442.
51) 中郷安正, 川勝賢作 (1942) 濾胞性歯牙嚢腫腔内に発生せる琺瑯腫の1例 (会). 口病誌, 16: 534—535.
52) Oehlers, F. A. C. (1956) An unusual pleomorphic adenomalike tumor in the wall of a case. Oral Surg. 9: 411—417.
53) Oehlers, F. A. C. (1961) The so-called adenoameloblastoma. Oral Surg. 14: 712—725.
54) 小川 卓, 神戸英明, 松田 登, 久保田文良 (1979) Adenomatoid Odontogenic Tumor の1症例 (会). 口科誌, 28: 574.
55) 太田秀夫, 熱田俊之助, 岡村親和 (1960) Adenoameloblastoma と考えられる組織像を有する上顎琺瑯上皮腫の1例について. 大日本歯科医学会雑誌, 3: 125—128.
56) 小野史郎 (1958) Adenoameloblastoma の1例. 日病会誌, 47: 1015—1021.
57) Philipsen, H. P. and Birn, H. (1969) The adenomatoid odontogenic tumour, ameloblastic adenomatoid tumour or adeno-ameloblastoma. Acta Path. Microbiol. Scandinav. 75: 375—398.
58) Pindborg, J. J. and Kramer, I. R. H. (1971) Histological Typing of Odontogenic Tumors, Jaw Cysts, and Allied Lesions. 27. W. H. O. Geneva.
59) 迫田隅男, 白木康愛, 野代忠宏, 尾崎敬一郎, 古野秋生, 馬渡和夫 (1976) Adenomatoid odontogenic tumor の1例. 日口外誌, 22: 11—17.
60) 佐藤正一郎, 香田忠正, 川手一郎, 松崎忠正, 浜口泰司, 枝 洋士, 三上政雄, 千早康洋, 松田博 (1974) 埋伏歯を含む腺様エナメル上皮腫の1

例（会）．日口外誌，20：722.
61) 佐藤保信，山本浩嗣，横川秀夫，茂呂 周，加藤聖治，龍 鼎一，三宅国雄，荻原邦明，森 正章，保高成美，泉 広次，中川圭介，兼松緋佐子，中島憲章（1975）Odontogenic adenomatoid tumor の1例．日大歯学，49：773—781.
62) 妹尾美孝，山本美朗，中川 肇，広瀬洋二，王毅，内海順夫，小野進一郎（1976）Adenomatoid Ameloblastoma の1例．口科誌，25：86—91.
63) Shear, M. (1962) The histogenesis of the tumours of enamel organ epithelium. Brit. dent. J. 112: 494—498.
64) 柴田朝美，金子賢司，中村武夫，内堀健二，井手文雄，小宮山一雄（1977）上顎前歯部にみられた Odontogenic Adenomatoid Tumor の1例(会)．口科誌，26：595—596.
65) Shimizu, M. and Komori, A. (1964) Bericht über einen Fall eines Adenoameloblastoms und Untersuchung von weiteren 14 Fallen in Japan. Bull. Tokyo Med. Dent. Univ. 11: 505—516.
66) 下野正基，森戸卓爾，長束三千雄，守谷 正，芦田和郎，山口雅庸，村松英昭，作間敏信，陳 肇華（1978）Adenomatoid Odontogenic Tumor の1例；光学顕微鏡ならびに電子顕微鏡的観察および文献的考察．日口外誌，24：1217—1227.
67) 篠藤満亮，国重昭郎，鈴木良次，宇高英良（1962）所請 Adenoameloblastoma の1例．四国医学雑誌，18：253—255.
68) 園山 昇，比嘉実盛，東江良昭，高森 等，高橋学（1977）Adenomatoid Ameloblastoma の1例について．日口外誌，23：297—300.
69) Spouge, J. D. (1967) Odontogenic tumours. Oral Surg. 24: 392—403.
70) Stafne, E. C. (1948) Epithelial tumors associated with developmental cysts of the maxilla; Report of three cases. Oral Surg. 1: 887—894.
71) Takagi, M. (1967) Adenomatoid ameloblastoma. An analysis of nine cases by histopathological and electron microscopic study. Bull. Tokyo Med. Dent. Univ. 14: 487—506.
72) 高橋庄二郎，服部孝範，吉田滋美，今泉 功，井上長生（1961）Adenoameloblastoma の3例．歯科学報，61：120—127.
73) 高井克憙，石原道郎，倉内 惇，砂原一貴，丹羽和博，田辺 昭，塚本茂樹，亀山洋一郎，大坪義和，岡田由美（1978）上顎に発生した腺様歯原性腫瘍の1例．日口外誌，24：923—927.
74) 武田恭平，滝川富雄，寺門正昭，和田英子，三輪かつ子，山川 治，大木秀郎，石毛啓司（1978）下顎智歯部に生じた腺様歯原性腫瘍の1例（会）．日口外誌，24：1351—1352.
75) 武田 進，倉科憲治，木村茂夫，田中 寿，田村稔，峯村俊一，望月公子，山田元彦，吉沢邦一，山崎 正，小谷 朗（1980）腺様歯原性腫瘍の1例．日口外誌，26：1084—1090.
76) 滝川富雄，鈴木哲雄，赤星往子，小林 章（1964）上顎に生じた所謂腺エナメル上皮腫の1例（会）．口科誌，13：355—356.
77) 滝川富雄，工藤逸郎，小野正道，工藤治雄，大木徳吉（1976）エプーリス状を呈した腺様歯原性腫瘍の1例（会）．日口外誌，22：974—975.
78) 滝川富雄，山梨 孝，小野正道，苑姜久美子，四方三枝子，野田 哲（1972）下顎に生じた腺様エナメル上皮腫の1例（会）．口科誌，21：401—402.
79) 滝川富雄，飯田喜八郎，高沢延幸，小野正道，種倉 収，清水時起男（1970）下顎に生じた腺様エナメル上皮腫の1例．日大歯学，44：868—873.
80) 田代英雄，香月 武，友寄喜樹，高口秀夫，小野史郎（1971）比較的稀な歯系腫瘍の4例（会）．日口外誌，17：575—576.
81) Tchertkoff, V. and Paino, J. A. (1967) Ameloblastic adenomatoid tumor. Oral Surg. 27: 72—82.
82) Thoma, K. H. (1955) Adenoameloblastoma. Oral Surg. 8: 441—444.
83) Tiecke, R. W. and Shira, R. B. (1961) Adenoameloblastoma; Report of a case. J. oral Surg. Anesth. Hosp. D. Serb. 19: 252—254.
84) 富谷吉二郎，鈴木鍾美，岸根克彦，工藤啓吾，藤岡幸雄，遠藤隼人，大屋高徳，二瓶守男，小守林尚之（1973）Adenomatoid Odontogenic Tumor の1例（会）．口科誌，22：263—264.
85) 山田祐敬，宇山武洋，古賀賢三郎，杉浦幸夫，判治準一郎，吉田正彦（1973）下顎に発生した特異な組織学的所見を呈した Adenoameloblastoma（会）．日口外誌，19：719.
86) 山城正宏，村山千代子，真喜屋恒代，銘苅 清，八木政明，小守 昭（1977）Adenomatoid odontogenic tumor の1症例について．日口外誌，23：281—286.
87) 幸 雅樹，松村智弘，北野栄一郎（1979）Adenomatoid odontogenic tumor の1例——光顕，電顕的観察および文献的考察——．日口外誌，25：862—867.