〔図説〕松本歯学 24：285～286，1998

腺腫様甲状腺腫の超音波画像

内田啓一，丸山　清，和田卓郎，藤木知一，人見昌明，長内　剛
松本歯科大学　歯科放射線学講座

深澤常克，児玉健三
松本歯科大学病院　歯科放射線科

頸部腫脹をきたす疾患には様々な原因があり，その画像診断検査の主たるものはCT検査，MR検査が中心である．近年，歯科領域においてもCT検査あるいはMR検査も行われるようになってきた．しかしながら超音波検査の頻度は少ない．今回，腺腫様甲状腺腫（adenomatous goiter）の超音波画像を経験したので，その写真を供覧する．

患者は26歳，男性であり1993年頃より右側甲状腺部に違和感を認めたが放置していた．1998年4月本学健康診断の際に，頸部触診時に甲状腺部の腫脹を指摘された．当科受診時の現症としては，右側頸部に表面不整な3×4 cm大の無痛性，可動性腫瘤を触知した．また，自覚症状としては咳をしたときに喉頭部の圧迫感，および首を捻った時に同部の突っ張り感が認められた．腫瘤の状態を精査する目的で，7.5MHzリニヤプローベにて甲状腺部の走査を行った（写真1）．甲状腺右葉にびまん性の腫大が認められ，境界不明瞭な腫瘤が認められた．内部エコーは不均一であり，小嚢胞と思われる低エコー領域が数ヶ所認めらた（a）．また，辺縁底エコー帯（ハロー）が部分的に存在し（b），石灰化物（c）も認められた．その後，翌月某病院において同部の精査のため，超音波検査下において腫瘤部の針生検を行った．その結果，病理組織学的にはclassⅡ良性腫瘍，腺腫様甲状腺腫と診断された．

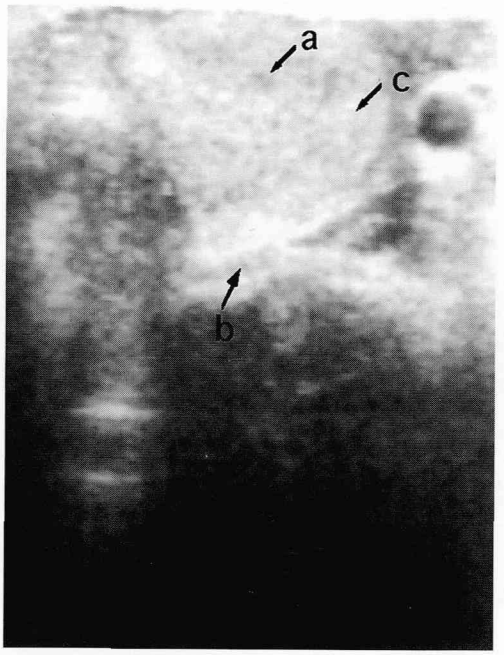

写真1：甲状腺右葉にびまん性の腫大が認められ，境界不明瞭な腫瘤が認められる．内部エコーは不均一であり，小嚢胞と思われる低エコー領域が数個あり（a）また，辺縁底エコー帯（ハロー）が部分的に存在し（b），石灰化物（c）も認められる．

甲状腺腫瘤における画像診断は超音波検査がもっとも適しており，その正診率は70～90%との報告もあり，甲状腺腫瘤が疑われた場合は超音波検査が第一の選択とされている．とくに超音波ガイド下における穿刺吸引細胞診はCT検査ならびにMR検査よりも信頼性が高く，高率的な診断方法とされている[1]．また，歯科領域においてとくに鑑別を要する疾患としては，甲状舌管嚢胞

（1998年10月14日受付；1998年11月11日受理）

（thyroglossal duct cyst）であり，嚢胞壁に甲状腺組織が迷入することにより乳頭状腺癌を発生することもあり注意を要することもある．

腺腫様甲状腺腫は真性の腫瘍ではなく，甲状腺の過形成あるいは二次性退行変性によって多結節状に腫大し，甲状腺内に数個の結節を形成する非腫瘍性病変である．腺腫様甲状腺腫の特徴的な所見としては，びまん性甲状腺腫，多発性結節，嚢胞変性，粗大な石灰化像などである．また，内部エコー像は様々であり大きいほど不均一となる傾向があり，内部エコーが高エコー像を呈して均一な場合は超音波画像からも悪性腫瘍をほとんど否定できるとされている．

文　　献

1）小西淳二編集（1992）甲状腺・頸部の超音波診断，第1版，19—20，93—4．金芳堂，東京．