〔図説〕松本歯学 24：136～137，1998

唾石症の超音波画像

内田啓一，藤木知一，長内剛，深澤常克，児玉健三，和田卓郎

松本歯科大学　歯科放射線学講座（主任　和田卓郎教授）

唾石症は唾液腺の腺体内や導管内に結石が形成されるためにおこる疾患である．その画像診断には，口内法X線撮影法や口外法X線撮影法あるいはCT検査，唾液腺造影法などがある．また，近年では特殊な検査法として超音波検査法が適用される．

今回，我々は急性顎下腺炎を伴った唾石症において，超音波検査法が有効であったのでその写真を供覧する．

患者は44歳男性で平成6～7年頃より左側顎下部の腫脹を自覚するも放置していた．平成10年1月初旬に同部の腫脹が再出現し某歯科医院を受診したが，精査希望のため同年1月19日に本学口腔外科を受診した．受診時，顔貌は非対称性であり左側顎下部に圧痛と熱感を伴う鶏卵大の腫脹を認めた．

顎下部の腫脹の精査のためX線検査および超音波検査を行った．パノラマX線写真では左側下顎角部に，中心に淡い透過像を伴った辺縁がやや不整な類円形の小指頭大の不透過像が認められた（Figure 1 A）．咬合法X線写真においても，下顎第二大臼歯部相当の口底部に同様な不透過像が写し出された（Figure 1 B）．7.5 MHzのプローベを使用して，左側顎下部を水平または垂直方向に走査した超音波画像では，顎下腺体は軽度に変形，腫大し，不均一な内部エコー像を呈していた（Figure 2）．顎下腺体のやや中央の下面部に周囲組織との境界が比較的明瞭な高エコーを伴った約6×3 mm大の構造物（A）と，その直下に類円形の高エコーをを伴った約3×2 mm大の構造物を認めた（B）．また，その内部エコーは比較的均一であり，その後方に音響陰影（acoustic

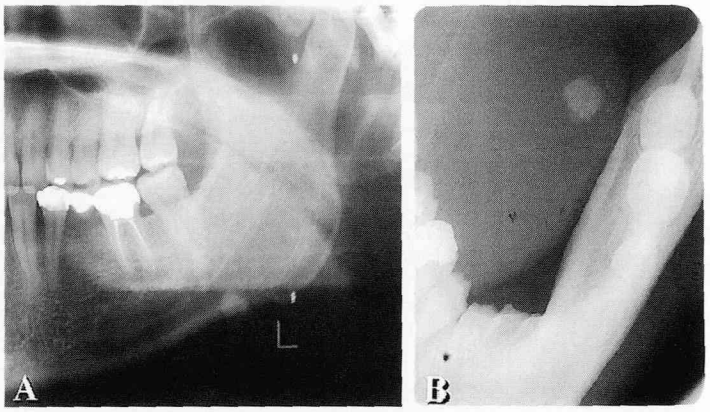

Figure 1：Panoramic radiogram shows a nearly round radiopaque pattern with a slightly irregular margin and a light radiolucent area in its center, superimposing on the left angle of the mandible（A）. Occlusal radiogram reveals a similar radiopaque pattern at the floor of mouth, lingual to the mandibular second molar（B）.

（1998年2月20日受付；1998年3月18日受理）

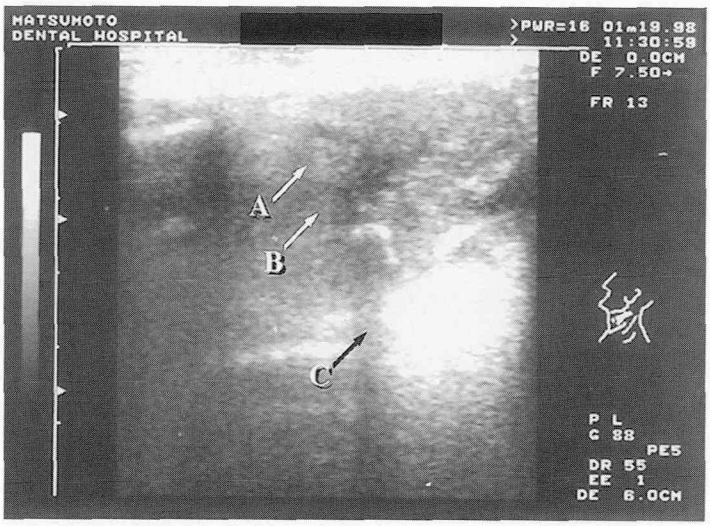

Figure 2：Ultrasonogram shows the slightly deformed and swollen right submandibular gland with a heterogenous inner echo pattern. It also reveals two high echo structures. One（A）is at the lower surface and near the center of the gland, about 6 × 3 mm in size, with a relatively clear border between the surrounding tissue.
The other（B）is just below A, roughly round and about 3 × 2 mm in size. Its inner echo is relatively homogeneous, with an acoustic shadow posterior to it（C）.

shadow, C）を認めた．臨床症状および画像所見から左側顎下腺体内唾石症と診断した．

唾石症における画像検査としては，咬合法撮影やパノラマX線撮影法あるいは側方斜位撮影などが有用な撮影法であるが，今回の症例では咬合法やパノラマX線撮影法では，唾石は一つしか観察されなかったが，超音波検査においては二つの唾石を描出することができた．

このことより，外来診査において，超音波検査は短時間に容易かつ安全に画像として描出することができ，とくにその診断には有効な方法と思われる．しかしながら，顎顔面領域においては，その手技や解剖学的構造の複雑さなどから，十分にその病態像を臨床的によく理解した上で検査に望むことが大切だと思われた．