〔図説〕松本歯学 22：80～82，1996

エナメル上皮腫のX線画像の変化について

内田啓一，馬瀬直通，長内　剛，和田卓郎
松本歯科大学　歯科放射線学講座（主任　和田卓郎 教授）

児玉健三，深澤常克
松本歯科大学　歯科放射線科（科長　和田卓郎 教授）

エナメル上皮腫は口腔領域の腫瘍としては，もっとも発生頻度が高い腫瘍でありこれまでも多数の報告があり，その多くは外科的処置を施されたものがほとんどである．今回，我々は画像診断上，エナメル上皮腫と診断されながらも，患者の都合により約6年間無処置で経過した症例を経験したので報告する．

症例

患者：28歳，女性．

初診：1990年1月28日．

主訴：左側下顎智歯周囲炎．

既往歴：特記事項なし．

家族歴：特記事項なし．

現病歴：5～6年前より左側下顎智歯周囲炎にて，某歯科医院を受診し消炎処置を受ける．1週間前より同部の急性智歯周囲炎のため，再度，某歯科医院を受診し消炎処置を受けるも症状の軽減が見られないため，急患にて松本歯科大学病院第二口腔外科に来院した．

顔貌：左右対称性であり，頰部の腫脹など認めない．

口腔内所見：左下智歯周囲に発赤，疼痛あり，骨の膨隆や開口障害は認めなかった．

臨床検査：特に異常所見はなかった．

経過：初診日，当院第二口腔外科にて左下智歯部の処置および投薬を受け帰宅する．1月30日同部の精査目的のために再度来院．単純X線検査，CT検査にてエナメル上皮腫が疑われた．次回病理組織検査を施行することを患者に説得するも，患者の都合により来院を中止した．

再初診：1995年10月12日．

約3日前より左側下顎大臼歯部に自発痛が出現した．下唇，オトガイ部の知覚異常は認めないが，左側口角部から頰部皮膚の知覚異常を感じたため，1995年10月9日某歯科クリニックを受診し抗生物質の投与を受けるが疼痛の軽減を認めなかった．また，翌日鎮痛剤の投与を受けるも疼痛の軽減は得られなかった．10月12日同院院長に紹介され，再び松本歯科大学病院第二口腔外科を受診した．

再初診時顔貌：左側頰部に腫脹を認める．

再初診時口腔外所見：左側頰部の腫脹，および同部皮膚の知覚異常を認め，開口保定時に左側胸鎖乳突筋部から顎関節部にかけて疼痛を認める．また左顎下リンパ節の腫脹，圧痛も認めた．

再初診時口腔内所見：左側下顎第二小臼歯 C4，第一，二大臼歯部に自発痛，咬合痛，打診痛を認め，第一大臼歯部頰側歯肉部より出血を認める．

臨床検査：白血球数 130 $10^2/\mu\ell$，CRP　1.19 mg/ℓ

経過：1990年2月頃より1995年頃まで気功にて治療を受けていた．その間，左側大臼歯部に違和感は認めていたが，時々同部より膿様物が流出すると症状は軽減していた．1995年10月13日（再来院時）の単純X線検査において病変部が拡大しているため入院手術を勧めるも，再度，患者の都合により来院を中止した．

画像所見：

（初診時　1990．1．30　単純X線画像所見）

左側下顎骨体（左側下顎第二大臼歯遠心部）よ

（1996年3月6日受理）

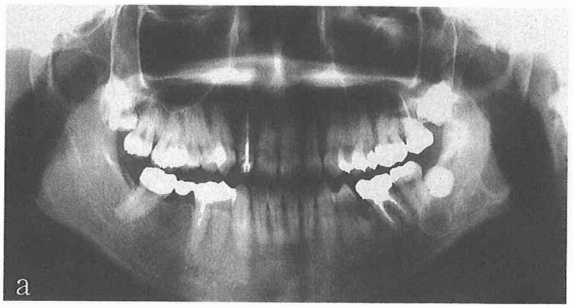

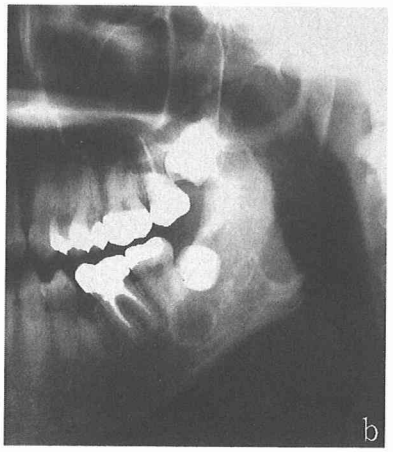

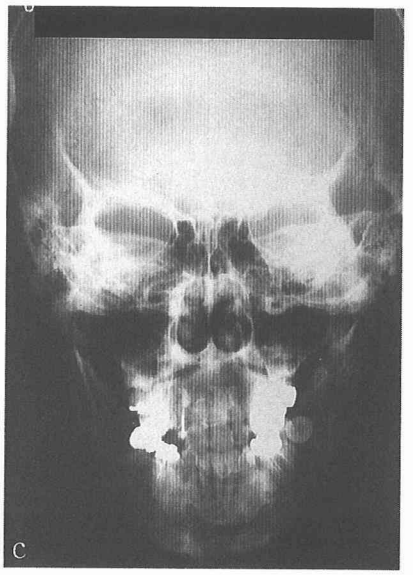

図1：初診時　1990．1．30　単純X線画像
左側下顎骨体より下顎枝にかけて，多胞性のcystic lesionを認める．
病変部の上方は筋突起，下顎切痕にまで達している．
また，骨皮質の吸収，菲薄化がみられる．

り下顎枝にかけて，多胞性のいわゆるCystic lesionを認める．一部bubble soap様，隔壁は判然とはしないが一部honeycomb様を呈し，病変部の上方は筋突起，下顎切痕にまで達している．Ameloblastoma，Odontogenic myxoma，Odontogenic keratocyst等が考えられる．この段階では骨膨隆は認めにくいが，骨皮質の吸収，菲薄化がみられ，腫瘍性病変としてAmeloblastomaが強く示唆される（図1：a，b，c）．

（再初診時　1995．10．12　単純X線画像所見）

病変部は全般に増大し，初診時の多胞性の像は大きく融合された様な一つの病変の像に変化し，辺縁はscalloped様となっている．病変部の近心は左側下顎第二小臼歯相当部にまで拡がっている．骨皮質の吸収も明らかにみられるようになり，骨膨隆は下顎枝の頬側や舌骨に現れ，特に下顎切痕部では著明である．また，下顎管は大きく下方に偏位しており，X線学的にもAmeloblastomaと診断できる．さらにX線所見からあえて附言すれば，病理組織学的にはFollicular typeのものと推考する（図2：a，b，c）．

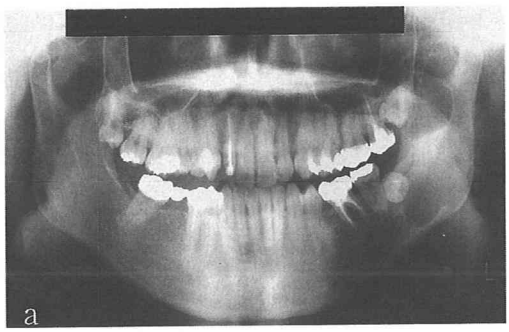

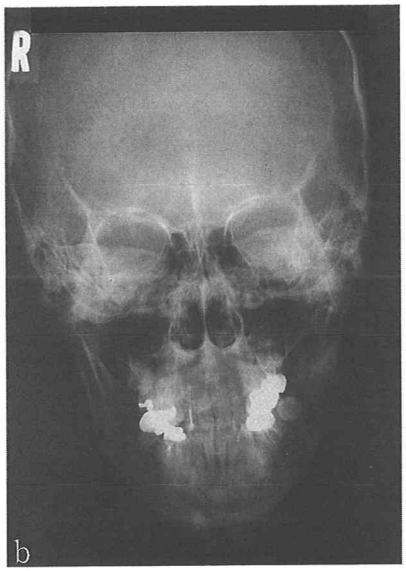

図2：再初診時　1995. 10. 12　単純X線画像
多胞性の像は大きく癒合されたような一つの病変の像に変化し，辺縁はscalloped様となっている．骨皮質の吸収も明らかにみられ，骨膨隆は下顎枝の頰側，舌側に現れ，特に下顎切痕では著明である．下顎管は大きく下方に偏位している．