〔図説〕松本歯学 20：102～103，1994

最近の症例から（17）
――顎関節内障――

山本雅也，田中　仁

松本歯科大学　口腔外科学第2講座（主任　山岡　稔 教授）

患者：56歳女性.

初診：平成5年8月19日.

主訴：左側顎関節部開口時疼痛および開口障害.

家族歴：特記すべき事項なし.

既往歴：特記すべき事項なし.

現病歴：平成2年頃より左側顎関節部に雑音を認め，平成4年12月頃より同部に運動時疼痛を認めたが放置していた．平成5年5月頃より開口障害も認める様になり某歯科医院受診し，当科を紹介され来院した.

現症

全身所見：慢性関節リウマチなどの全身疾患は認めなかった.

局所所見：顔貌は左右対称性で顎関節部に腫脹等は認められなかった．切歯間開口量は22 mm，前方運動4 mm，右側側方運動3 mm，左側側方運動5 mmであった．左側顎関節部の開口時疼痛および圧痛を認めたが，関節雑音は認めなかった．咬合状態は前歯部過蓋咬合であったがその他著明な異常は認めなかった.

臨床検査所見：血液一般検査において軽度の核の左方移動を認めた．また，血清検査においてリウマチ因子の陽性を認めた（表1）.

画像所見：単純エックス線像においては，骨にあきらかな異常所見は認められなかった．また，側斜位経頭蓋撮影のエックス線像においては，左側下顎頭の前方滑走運動は著明に制限されていた．左側開口位MR像において，関節円板は重畳像を呈し，下顎頭に対し，前方に位置する所見を認めた（写真1）．左側顎関節腔二重造影エックス線像では、上関節腔の狭小化および前方滑膜間腔に線維性の癒着を思わせる所見を認めた（写真2）.

表1：臨床検査成績（術前）

（血液一般）	
白血球数	$71\times10^2/\mu l$
赤血球数	$437\times10^4/\mu l$
血色素量	30.7 pg
ヘマトクリット値	41.7%
血小板数	$20.5\times10^4/\mu l$
血沈値	5 mm／hr
白血球百分率	
Stab.	21%
Seg.	48%
Eosino.	0%
Baso.	0%
Mono.	5%
Lympho.	26%
（血　清）	
CRP	0.12 mg／dl
RA	（＋）

臨床診断：顎関節内障（クローズドロック）

処置および経過：平成5年8月19日より外来にてマニピュレーションないしは，上関節腔に対するパンピングなどを併用した下顎へのマニピュレーション，また臼歯部挙上型スプリントによる保存的療法を施行したが切歯間開口量28 mm以上に改善せず，開口時の疼痛も消退しなかった．よって同年12月2日全身麻酔下にて関節鏡を用いた鏡視下剝離授動術を行った．鏡視下所見では関節円板は前方へ転位し，滑膜には充血を認め，関節腔前方部の関節円板と滑膜の間に帯状線維性の癒着を認めた（写真3）．関節腔内の鏡視検査後トロッカーにて線維性癒着部の剝離を行った．術中の切歯間開口量は45 mmであった．術直後より，スタビリゼーション型スプリントを装着し開口訓練を

（1994年3月3日受理）

行い切歯間開口量43 mm，前方運動 8 mm，右側側方運動 7 mm，左側側方運動 7 mm にまで改善した．左側顎関節部の疼痛は著明に改善し，雑音もなく日常生活には支障を認めず経過良好である．

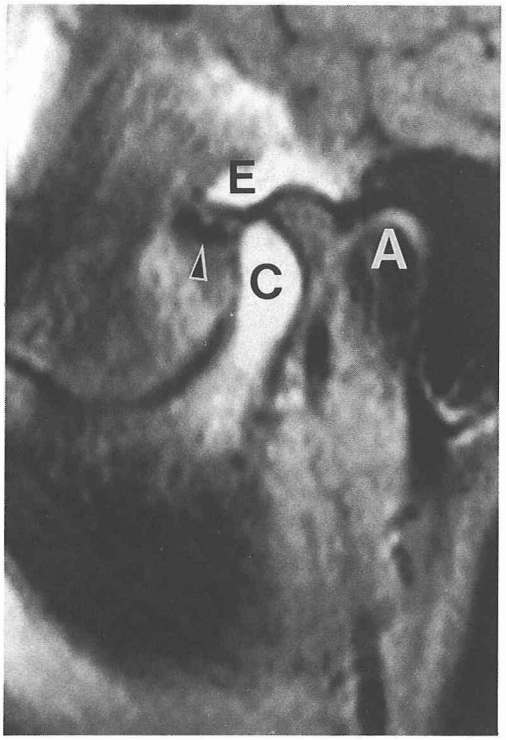

写真 1：左側開口位 MR 像
▶：関節円板.
E：関節結節.
C：下顎頭.
A：外耳孔.

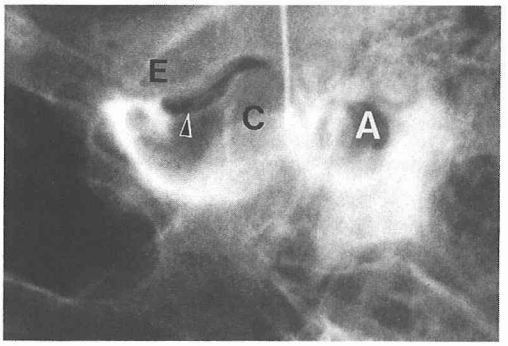

写真 2：左側閉口位顎関節二重造影エックス線像.
▶：線維性癒着.
E：関節結節.
C：下顎頭.
A：外耳孔.

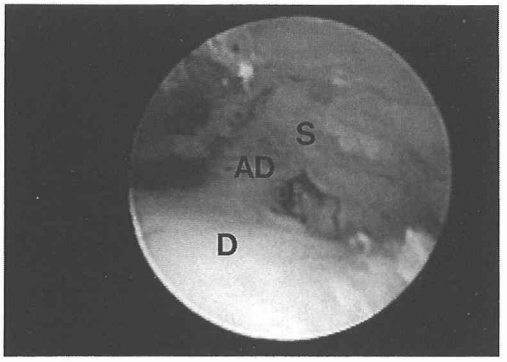

写真 3：左側顎関節上関節腔関節鏡所見.
S　：滑　膜.
AD：線維性癒着.
D　：関節円板.