〔臨床〕 松本歯学 19：192～198，1993
key words：アスペルギルス症 ― 真菌症 ― 上顎洞

上顎洞アスペルギルス症の1例

岡本茂雄，藤本勝彦
松本歯科大学　口腔外科学第2講座（主任　山岡　稔 教授）
武井則之，安東基善
松本歯科大学　口腔病理学教室（主任　枝　重夫 教授）
富井英信
野沢温泉村

A Case of Aspergillosis of the Maxillary Sinus

SHIGEO OKAMOTO and KATSUHIKO FUJIMOTO
Department of Oral Maxillofacial Surgery II, Matsumoto Dental College
(Chief : Prof. M. Yamaoka)
NORIYUKI TAKEI and MOTOYOSHI ANTOH
Department of Oral Pathology, Matsumoto Dental College
(Chief : Prof. S. Eda)
HIDENOBU TOMII
Nozawa Onsen

Summary

Aspergillus, which is a fungus of the Ascomycetes class, is most commonly encountered in sites including the human paranasal sinuses, liver, spleen, bone, meninges, and especially in the lung.

Whereas fungal infection of the paranasal sinuses has been increasing, aspergillosis of the maxillary sinus is rare. However, in recent years, reports of aspergillosis in the field of maxillofacial sugery have been increasing.

In this report, we presented a case of aspergillosis appearing in the maxillary sinus of

本論文の要旨は第36回松本歯科大学学会総会（平成5年6月12日）において発表した．（1993年9月1日受理）

a 71-year-old female. She was referred to our Department with the chief complaint of left cheek pain. X-ray and CT examinations showed a diffuse radio-opacity and calcified materials in the left maxillary sinus. Under clinical diagnosis of sinusitis or supposed aspergillosis, the radical Caldwell-Luc operation was carried out. Histopathological examination of removed materials revealed this lesion to be aspergillosis. Subsequently, the patient has been free from recurrence during the six month period following the operation.

緒　　言

近年，様々な感染症に対する化学療法剤の進歩，頻用により，真菌症は増加傾向にあり，その報告も増えている．口腔外科領域においてもまれな疾患であるが次第に増えつつあり，臨床上重要な疾患となってきている．しかしながら，その診断は容易ではなく，発症要因においても，いまだ不明な点が多い．今回われわれは，上顎洞アスペルギルス症の1例を経験したので，文献的考察を加えてその概要を報告する．

症　　例

患者：71歳，女性

初診：平成５年１月12日

主訴：左側頬部の違和感

家族歴：特記すべき事項なし．

既往歴：昭和34年，胃潰瘍の手術を受けており，昭和58年には血管攣縮性狭心症と診断され，現在通院加療中である．

現病歴：平成４年11月20日，某歯科医院にて |6 の抜歯を受けた時，上顎洞穿孔とともに排膿を認めたため，抗生剤の投与を受けたが，症状の改善がみられず，当科を紹介され来院した．

現症

全身所見：体格中等度，栄養状態良好で，その他に特記すべき事項はなかった．

局所所見：

口腔外所見：顔貌左右対称性で左側頬部の圧痛を認めた．所属リンパ節は顎下部に小豆大，可動性のリンパ節を1個触知したが，圧痛はなかった．また，鼻症状として左側の鼻閉感と後鼻漏がみられた．

口腔内所見：左側上顎臼歯の歯肉頬移行部に発赤と圧痛が認められ，|6 部に直径約２～３ mm の口腔上顎洞瘻孔が存在し，同部から黄褐色の排膿がみられた（写真１）．

Ｘ線所見：抜歯前のＸ線写真では |6 の口蓋根の上顎洞への突出を示す像が観察された（写真２）．また，初診時のオルソパントモＸ線写真でも，左側上顎洞底が低位で，|6 部付近の洞底線の一部が不明瞭となり，上顎洞との交通が示唆された（写真３）．ウォーターズＸ線写真においては，左側上顎洞にびまん性の不透過像がみられたが，明らかな骨破壊像は認められなかった（写真４）．CT 所見では，洞内はCT 値が低く比較的均一な軟組織様の集塊で満たされており，一部には石灰化を思わせる像が認められた．また，洞周囲の骨は全壁にわたって肥厚していた（写真５）．

臨床診断：歯性上顎洞炎もしくは真菌症

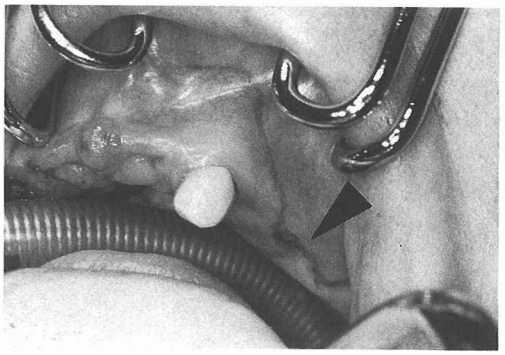

写真１：口腔内写真
矢印：瘻孔

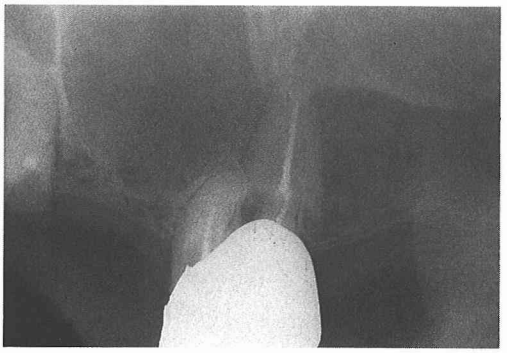

写真２：抜歯前のＸ線写真

処置および経過：初診後，抗生剤の投与を行うも症状は改善せず，上記診断のもと平成５年２月２日，全麻下にて上顎洞根治術を施行した．上顎洞粘膜は著明に肥厚し，洞内の自然孔付近に褐色泥状の固形物が存在していた(写真６，７)．また，上顎洞と⌊6抜歯窩との交通を認めた．術後の経過は良好で，６か月経過した現在まで再発はみられない．

病理組織学的所見：上顎洞粘膜の上皮下組織は，炎症性水腫により鬆疎になっており，同部にはリンパ球や好中球を主体とする多数の炎症性細胞が浸潤し，一部では幼若な肉芽組織になっていた(写真８)．繊毛上皮は，炎症のために所々で脱落していた．

また泥状固形物は，エオシンに細顆粒状に染まる壊死組織で，一部には好中球の浸潤もみられ，肉芽腫性炎様を呈している部分もあった．さらに，Ｙ字型の菌糸が多数集塊している部分も認められ（写真９），この菌糸はPAS反応，グロコット

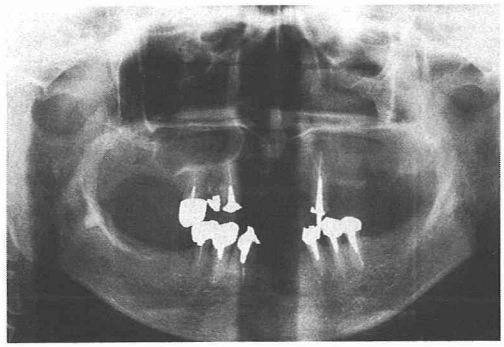

写真３：初診時のオルソパントモＸ線写真

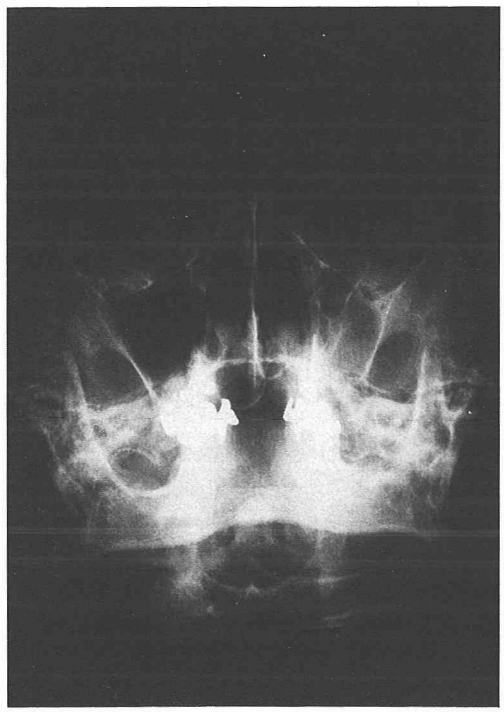

写真４：初診時のウォーターズＸ線写真

写真５：CT 写真

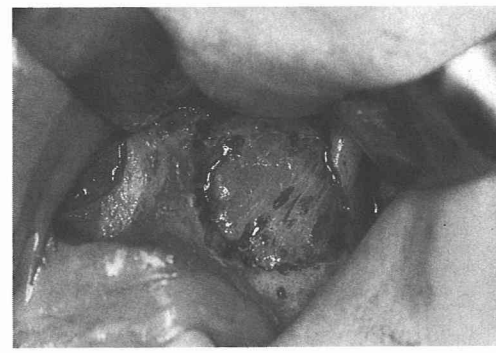

写真６：術中写真

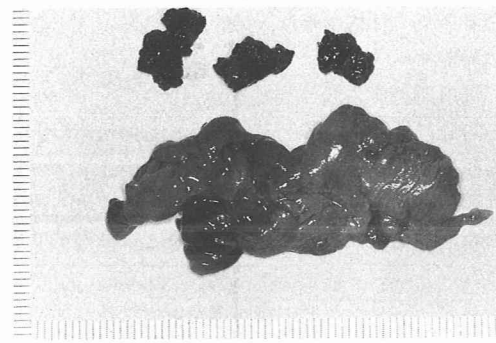

写真７：摘出物写真
上：褐色泥状固形物
下：肥厚した上顎洞粘膜

染色（写真10）にそれぞれ陽性を示した．以上の所見より，上顎洞アスペルギルス症と診断した．

さらにわれわれはアスペルギルス症の発症要因を検討するために，1985年4月より1993年3月までの8年間に当科を受診し，臨床的に歯性上顎洞炎と診断された61例の局所的原因について検索し，表1の如くの結果を得た．

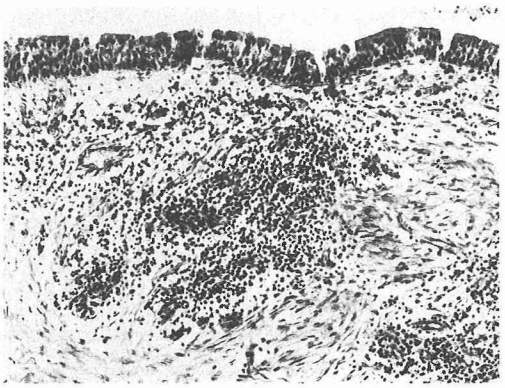

写真8：上顎洞粘膜の炎症所見（H-E, ×150）

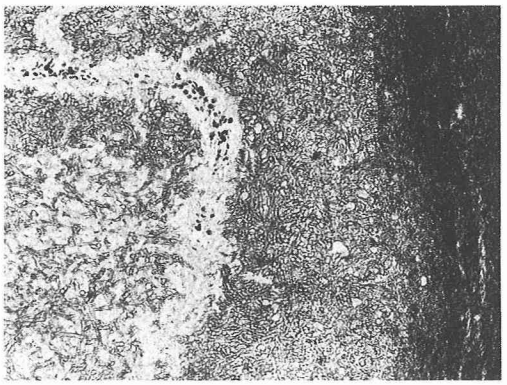

写真9：壊死組織中の菌糸塊（H-E, ×150）

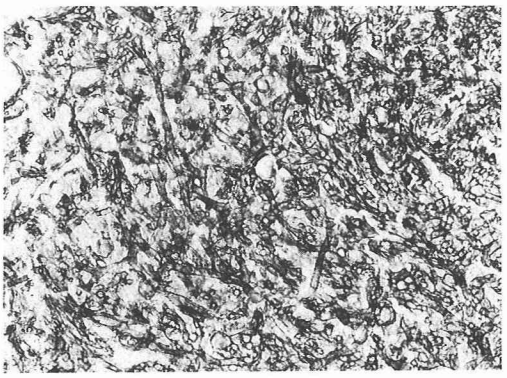

写真10：グロコット染色に陽性を示す菌糸（×150）

表1：歯性上顎洞炎の原因
—当科手術16症例—

原因	症例
根尖性歯周炎	8
抜歯後感染	2
歯牙の迷入	2
歯原性角化嚢胞	1
含歯性嚢胞	1
歯根嚢胞	1
辺縁性歯周炎	1

（1985.4～1993.3）

考　　察

子嚢菌類に属するアスペルギルスは自然界において空中浮遊菌，土壌菌などとして広く存在し，気管支，肺，鼻腔などへは気道を通じて，副鼻腔へは自然孔を通じて進入，定着し感染するとされている[1]．病原菌種としては *A. fumigatus, A. flavus, A. phaliseptus, A. niger* などがあげられ，Stammberger ら[2]は全アスペルギルス中90%以上に *A. fumigatus* が関与していたと報告している．また，最近，Polacheck ら[3]により急性白血病患者に発症した上顎洞アスペルギルス症の病原菌が *A. quadrilineatus* であったことが初めて報告され，さらにアスペルギルス属の病原性が注目されている．

副鼻腔アスペルギルス症は比較的まれな疾患とされており，Young ら[4]の報告では，全アスペルギルス症中，約3%，Viollier ら[5]によれば癌患者1331人中，21人で約2%と報告されている．われわれが検索した61例の歯性上顎洞炎の中でアスペルギルス症と診断されたものはわずか1例（1.6%）であった．

本邦における口腔外科領域からの報告は，われわれが渉猟し得た範囲では本症例を含めて34例認められ，それらの症例について検討した[6~27]．性別は男性10例，女性24例（1：2.4）で女性に多く，他の報告者の男女比は，Legent ら[28]が1：1.7，Beck-Mannagetta and Necek[29]が1：2.1とほぼ同様の値を示し，比較的女性に多い傾向がみられた．しかし，橋本ら[7]によれば副鼻腔真菌症においては女性に多いが，アスペルギルス症に限れば性差は認められないとしている．年齢について，本邦では25歳から81歳にかけてみられ，20歳代2

例，30歳代4例，40歳代6例，50歳代11例，60歳代7例，70歳代3例，80歳代1例（平均年齢53.9歳）で40～60歳代にかけて多く，全体の約70％を占めていた．しかしながら，Legent ら[28]は20～40歳代に多いとし，Beck-Mannagetta and Necek[29]は平均年齢は37歳であったと報告している．

病型として Hora[30]は骨破壊像を伴わない non-invasive type と骨破壊像を伴って頬部，眼窩まで浸潤する invasive type に分類し，McGill ら[31]は骨破壊や周囲組織の壊死を伴って急速に進行する fuluminant type を報告している．さらに好酸球や Charcot-Leyden 結晶を含む粘液貯留を伴う allergic type が報告されている[32,33]．Chang ら[34]は CT 所見より副鼻腔真菌症13例中2例が invasive type で他の11例は non-invasive type であったと報告している．われわれの検討では記載のあった19例中5例が invasive type であり，non-invasive type の発症頻度が高率を占め，本症例も non-invasive type に分類され，fuluminant type，allergic type の発症はきわめて少ないと考えられる．

発症要因に関して全身的には消耗性疾患，悪性腫瘍，副腎皮質ホルモンの乱用による抵抗力の減弱，化学療法剤の連用による菌交代現象などが関与するといわれている[35]．しかし，これらに対して否定的な意見も認められ[7,36]，統一した見解がないのが現状である．本検討においても34例中基礎的疾患との因果関係の可能性を認めたものは5例と少なく，むしろ局所的要因との関係が示唆された．

局所的には上顎洞の既存の炎症や，その他なんらかの原因による副鼻腔粘膜の障害，線毛運動機能の低下による分泌物の停留などの関与が誘因とされている[35,37]．また，西岡ら[38]はアレルギー性の浮腫もその発症誘因となりうるとしている．さらに Romett and Newman[39]は洞内の換気が悪化することによりアスペルギルスの嫌気性増殖を促すとしており，熊澤，中村[40]も，なんらかの原因で洞内自然孔付近で真菌塊の増殖がおこり，自然孔を閉鎖するほどの状態になると洞の換気不全がおこり，その結果として片側性副鼻腔炎を併発し，症状の発現をきたす事が推測されるとしている．

さらに，最近では酸化亜鉛ユージノールやパラホルムアルデヒド含有の根管充塡剤との関係が示唆されており，高濃度の酸化亜鉛は *A. fumigatus* の発育を抑制するが低濃度では発育を促すとされている[28]．また，酸化亜鉛，パラホルムアルデヒド含有の根管充塡剤が上顎洞内に over filling されることにより，迷入したパラホルムアルデヒドが洞粘膜に組織炎症，壊死を惹起させ，その結果，アスペルギルスによる感染を容易にし，さらに酸化亜鉛が発育を促す可能性があるといわれている[29]．

われわれの検討では，表1の如く上顎洞根治手術を施行し，病理組織学的に歯性上顎洞炎もしくはアスペルギルス症と診断された16例の局所的原因は，根尖性歯周炎によるものが8例と半数を占めており，そのうち4例に根管充塡処置が施されていた．これらのことより上顎洞粘膜の障害には根尖性歯周炎が大きく関与し，その原因歯の多くに根管充塡剤を使用して，根管処置が施されていることが推測される．しかし，それにもかかわらず，上顎洞真菌症の発症頻度が低い理由としては，アスペルギルスの病原性が低いことから，種々の局所的要因が複合することにより発症するのではないかと考えられる．本症例においても基礎的疾患を認めず，その発症要因は |6 の根尖病巣，慢性上顎洞炎による上顎洞粘膜の肥厚，根管充塡剤による上顎洞粘膜の刺激など複数の局所的要因が関与し，発症している可能性が示唆された．

一般に，真菌症の術前診断は困難で真菌培養は検査日数を要するうえに陰性のことが多く，上顎洞試験開放による生検や病理診断により，初めて診断がつけられる場合が多い．免疫血清学的診断や上顎洞洗浄液による細胞学的診断も行われているが，現在のところあくまで補助的手段である．最近，X線装置の進歩，特に CT や MRI 装置の導入はアスペルギルス症の術前診断に有用になりつつある．熊澤，中村[40]は high density area の部分を真菌塊の石灰化変性によるものと考え，CT にて low density 内の自然孔付近に high density area を認めた場合，アスペルギルス症を念頭におく必要性があると述べている．本症例においても上顎洞内に high density area を認め，手術の際に，同部の確認に細心の注意を払い行った．しかし，術前の質的診断にまで言及するのは困難で，invasive type や石灰化を生じない症例も認められるため，悪性腫瘍，歯性上顎洞炎との鑑別には慎重を要すると考えられる．

治療法には手術療法と抗真菌剤を中心とする薬物療法がある. non-invasive type の症例においては手術療法が単独に用いられることが多く, 病巣の除去のみで比較的良好な結果を得ているが[9,14,16], invasive type の症例に対しては, 決定的な治療法がまだ認められておらず, Hora[30]は手術による病巣の徹底的な除去と抗真菌剤の全身投与が必要であるとしている. 本症例は, 手術療法のみ施行し, 6か月経過した現在も経過良好であるが, 上顎洞根治術後に再発をみた症例や[41], 不幸な転帰をとった報告例[42]もみられ, 今後慎重な経過観察が必要であると考えられる.

結　　語

われわれは, 71歳女性の左側上顎洞に発症したアスペルギルス症を経験したので, その概要と, 発症要因を検討するために, 1985年4月より1993年3月までの8年間に当科を受診し, 歯性上顎洞炎と診断された61例の臨床的観察を加え, 若干の文献的考察を行った.

稿を終えるにあたり, ご校閲を賜りました本学口腔病理学教室, 枝　重夫教授に深く感謝の意を表します.

文　　献

1) 戸田忠雄, 武谷健二 (1979) 戸田新細菌学, 27版, 688—691. 南山堂, 東京.
2) Stammberger, H., Jakse, R. and Bsaufort, F. (1984) Aspergillosis of the paranasal sinuses, X-ray diagnosis, histopathlogy, and clinical aspects. Ann. Otol. Rhinol. Laryngol. **93**: 251—256.
3) Polacheck, I., Nagler, A., Okon E., Drakos, P., Plaskowitz, J. and Kwon-Chung, K. J. (1992) Aspergillus quadrilineatus, a new causative agent of fungal sinusitis. J. Clin. Microbiology **30**: 3290—3293.
4) Young, R. C., Bennett, J. E. and Vogel, C. L. (1970) Aspergillosis. The spectrum of disease in 98 patients. Medicine **49**: 147—173.
5) Viollier, A. F., Peterson, D. E., Jongh, C. A., Newman, K. A., Gray, W. C., Sutherland, J. C., Moody, M. A. and Schimpff, S. C. (1986) Aspergillus sinusitis in cancer patients. Cancer **58**: 366—371.
6) 村田真道 (1941) 歯口顎領域に於けるアスペルギルスに依る疾患. 皇紀二千六百年記念医学会会誌 267—268.
7) 橋本賢二, 杉原一正, 堂原義美, 塩田重利(1978) 副鼻腔アスペルギルス症. 口科誌, **27**: 202—212.
8) 金川昭啓, 河野信彦, 内山長司 (1984) 上顎洞アスペルギルス症の一例. 九州歯会誌, **38**: 492—496.
9) 五十嵐隆, 猪狩俊郎, 松田耕策, 手島貞一(1987) 真菌性上顎洞炎の1例. 口科誌, **36**: 779—781.
10) 山室孝義, 真舘修一郎 (1986) 上顎洞アスペルギルス症の1例. 日口外誌(抄), **17**: 1, 336.
11) 佐藤方信, 金子良司, 對馬壽夫, 鈴木鍾美, 前田康博 (1985) 上顎洞アスペルギルス症の1例. 岩医大歯誌, **10**: 23—26.
12) 横山久仁香, 山田史郎, 加藤千恵, 小川次郎, 河合紀彰, 篠原　淳, 布施小枝子, 金平正三, 山田一美 (1986) 上顎洞アスペルギルス症. 愛知医大歯誌(抄), **17**: 1, 336.
13) Kawana, T., Yamamoto, H. and Izumi H. (1987) A case of aspergillosis of the maxillary sinus. J. Nihon Univ. Sch. Dent. **29**: 298—302.
14) 古森孝英, 草間幹夫, 神谷昌宏, 杉山芳樹, 高橋雄三, 堀越　勝, 榎本昭二, 茅野照雄 (1988) 上顎洞アスペルギルス症の2例. 日口外誌, **34**: 920—926.
15) 林田賢一, 水城晴美, 柳沢繁孝, 平野公彦, 小泉堅, 清水正嗣 (1988) 上顎洞アスペルギルス症の1例. 口科誌, **37**: 993—997.
16) 岩崎浩二郎, 佐藤　充, 渋田大路, 深沢　肇, 結城勝彦, 関山三郎, 佐藤方信 (1989) 上顎洞アスペルギルス症の1例. 日口外誌, **35**: 444—449.
17) 横倉幸弘, 細谷玲子, 坂元晴彦, 今井　裕, 笠倉達雄, 猪瀬正亮, 永島知明, 豊橋眞成, 朝倉昭人 (1989) 上顎洞真菌症の2例. 日口外誌, **35**: 1890—1895.
18) 小河原敦, 大橋一之, 赤坂庸子, 神部芳則(1989) 上顎洞アスペルギルス症の1例. 日口外誌(抄), **35**: 3225.
19) 田中秀邦, 山本浩嗣, 酒巻裕之, 山口福光, 泉　広次 (1990) 上顎洞アスペルギルス症の1例. 日口外誌(抄), **36**: 1129.
20) 永井道夫, 三上　豊, 松本和浩, 多々見敏章, 白数力也, 島津　薫, 毛利　学, 尾上孝利, 井上純一, 福島久典, 砂川正次, 佐川寛典 (1990) 真菌塊に起因する上顎洞結石の1例. 日口外誌, **36**: 2111—2116.
21) 簗田保美, 埜口五十雄, 佐藤泰則, 安藤俊史, 葉山　滋, 黒川英人, 高橋雅幸, 金子　徹, 上薗善子, 薄木省三 (1990) 上顎洞真菌症の3例. 口科誌(抄), **39**: 1071.
22) 片野勝司, 瀬野耕司, 山　満, 外木守雄, 若月達也, 矢島安朝, 柴原孝彦, 柿澤　卓, 野間弘康,

佐藤知秀，下野正基（1990）上顎洞アスペルギルス症の4例．日口外誌，**36**：2179.

23）吉井隆志，二宮　園，伊藤千鶴，橋本　温，谷岡博昭（1991）上顎洞に発症したアスペルギルス症の1例．口科誌(抄)，**40**：682.

24）西村文勝，京極順二，永井　格，平塚博義，野口誠，堤田良二，副島邦雄，関口　隆，辻　司，田島雄大，西尾博光，一戸　崇，小田島哲世，小浜源郁（1992）右上顎洞に発生したアスペルギルス症の1例．日口外誌(抄)，**38**：163.

25）堀田千明，大竹克也，野村　務，小林正治，中山均，中村太保，人見　緑，朔　敬（1992）上顎洞アスペルギルス症の3例．新潟歯学誌，**22**：113—120.

26）横尾　聡，赤澤　登，中西孝一，島田桂吉，溝尻源太郎（1992）上顎洞アスペルギルス症の臨床的検討．日口診誌，**5**：144—151.

27）坂下英明，宮田　勝，宮本日出，山室孝義，真舘修一郎，林　守源，車谷　宏（1992）上顎洞アスペルギルス症の2症例．口科誌，**41**：478—484.

28）Legent, F., Billet, J., Beauvillain, C., Bonnet, J. and Miegeville M. (1989) The role of dental canal fillings in the development of aspergillus sinusitis. Arch. Otorhinolaryngol. **246**: 318—320.

29）Beck-Mannagetta, J. and Necek, D. (1986) Radiologic findings in aspergillosis of the maxillary sinus. Oral Surg. **62**: 345—349.

30）Hora, J. F. (1965) Primary aspergillosis of the paranasal sinuses and associated areas. Laryngoscope, **75**: 768—773.

31）McGill, T. J., Simpson, G. and Healy, G. B. (1980) Fluminant aspergillosis of the nose and paranasal sinuses: A new clinical entity. Laryngoscope **90**: 748—754.

32）Katzenstein, A.-L. A., Sale, S. R., and Greenberger, P. A. (1983) Allergic aspergillus sinusitis: a newly recognized form of sinusitis. J. Allergy Clin. Immunol. **72**: 89—93.

33）Jackson, I. T., Schmitt, E. and Carpenter, H. A. (1987) Allergic aspergillus sinusitis. Plast. Reconstr. Surg.**79**: 804—808.

34）Chang, T., Teng, M. M. H., Wang, S. F., Li, W. Y., Cheng, C. C. and Lirng, J. F. (1992) Aspergillosis of the paranasal sinuses. Neuroradiology **34**: 520—523.

35）石倉武雄，河村正三，岡田博允，土屋　寛，住田邦夫，飯村晃彦，桑原紀之（1969）真菌性上顎洞炎の臨床的並びに病理組織学的所見．日耳鼻，**72**：857—867.

36）河合清隆（1974）副鼻腔真菌症の3症例について．耳展，**17**：353—358.

37）南　八一（1959）鼻腔の真菌に関する研究．耳鼻臨床，**52**：214—261.

38）西岡慶子，小河原利彰，内藤正之，菅波知子，増田　游，田中俊雄（1984）上顎洞アスペルギルス症の術前細胞学的診断．耳喉，**56**：99—104.

39）Romett, J. L. and Newman, R. K. (1982) Aspergillosis of the nose and paranasal sinuses. Laryngoscope, **92**: 764—766.

40）熊澤博文，中村晶彦(1985)上顎洞真菌症のCT像の検討．耳鼻臨床，**78**：1935—1941.

41）河本和友，金子　豊（1973）鼻副鼻腔のアスペルギルス症．耳喉，**45**：559—564.

42）植田広海，伊藤明和，柳田則之（1986）不幸な転帰をとった上顎洞真菌症．耳喉，**58**：257—261.